Утверждено:
Общероссийская общественная организация «Ассоциация врачей-офтальмологов»
президент, академик РАН

_____ Нероев В.В.

Утверждено:
Общественная организация «Российская ассоциация эндокринологов»
Президент, академик РАН

_____ Дедов И.И.

МИНИСТЕРСТВО ЗДРАВООХРАНЕНИЯ РОССИЙСКОЙ ФЕДЕРАЦИИ

Клинические рекомендации

Сахарный диабет: ретинопатия диабетическая, макулярный отек диабетический

Кодирование по Международной статистической классификации болезней и проблем, связанных со здоровьем:	**H36.0, E10.3, E11.3**
Возрастная группа:	**взрослые**
Год утверждения:	**2026**

Разработчик клинической рекомендации:

- **Общероссийская общественная организация «Ассоциация врачей-офтальмологов»**
- **Общественная организация «Российская ассоциация эндокринологов»**

Оглавление

Оглавление 2

Список сокращений 4

Термины и определения 5

1. Краткая информация по заболеванию или состоянию (группе заболеваний или состояний) 6

1.1 Определение заболевания или состояния (группы заболеваний или состояний) 6

1.2 Этиология и патогенез заболевания или состояния (группы заболеваний или состояний) 7

1.3 Эпидемиология заболевания или состояния (группы заболеваний или состояний) 9

1.4 Особенности кодирования заболевания или состояния (группы заболеваний или состояний) по международной статистической классификации болезней и проблем, связанных со здоровьем 10

1.5 Классификация заболевания или состояния (группы заболеваний или состояний) 10

1.6 Клиническая картина заболевания или состояния (группы заболеваний или состояний) 12

2. Диагностика заболевания или состояния (группы заболеваний или состояний), медицинские показания и противопоказания к применению методов диагностики 14

2.1 Жалобы и анамнез 15

2.2 Физикальное обследование 16

2.3 Лабораторные диагностические исследования 16

2.4 Инструментальные диагностические исследования 18

2.5 Иные диагностические исследования 22

3. Лечение, включая медикаментозную и немедикаментозную терапии, диетотерапию, обезболивание, медицинские показания и противопоказания к применению методов лечения 23

3.1 Консервативное лечение 24

3.2 Лазерное лечение 24

3.3 Хирургическое лечение 26

3.3.1 Интравитреальное введение лекарственных средств 26

3.3.2 Витреоретинальная хирургия 30

3.4 Диетотерапия 33

4. Медицинская реабилитация, медицинские показания и противопоказания к применению методов реабилитации 35

5. Профилактика и диспансерное наблюдение, медицинские показания и противопоказания к применению методов профилактики.....35

6. Организация оказания медицинской помощи 39

7. Дополнительная информация (в том числе факторы, влияющие на исход заболевания или состояния) 40

Критерии оценки качества медицинской помощи 41

Список литературы.....42

Приложение А1. Состав рабочей группы по разработке и пересмотру клинических рекомендаций.....54

Приложение А2. Методология разработки клинических рекомендаций 56

Порядок обновления клинических рекомендаций. 57

Приложение А3. Справочные материалы, включая соответствие показаний к применению и противопоказаний, способов применения и доз лекарственных препаратов, инструкции по применению лекарственного препарата.....58

Приложение Б. Алгоритмы действий врача 59

Приложение В. Информация для пациентов 65

Приложение Г. Шкалы оценки, вопросники и другие оценочные инструменты состояния пациента, приведенные в клинических рекомендациях 66

Список сокращений

АД — артериальное давление

ВИЧ — вирус иммунодефицита человека

ВОЗ — Всемирная организация здравоохранения

КС — кортикостероиды

ДЗН — диск зрительного нерва

ДМО — диабетический макулярный отек

ДР — диабетическая ретинопатия

ИРМА — интраретинальные микрососудистые аномалии

ИФА — иммуноферментный анализ

МКБ 10 — международная классификация 10-го пересмотра

НПДР — непролиферативная диабетическая ретинопатия

ОКТ — оптическая когерентная томография — оптическое исследование сетчатки с помощью компьютерного анализатора

ОКТ-А — оптическая когерентная томография в режиме ангиографии — оптическое исследование сетчатки с помощью компьютерного анализатора в режиме ангиографии

ППДР — препролиферативная диабетическая ретинопатия

ПДР — пролиферативная диабетическая ретинопатия

ПРЛК — панретинальная лазерная коагуляция

ПЦР — полимеразная цепная реакция

РНК — рибонуклеиновая кислота

СД — сахарный диабет

ФАГ — флюоресцентная ангиография глаза

ФЛКГД — фокальная лазерная коагуляция глазного дна

ХБП — хроническая болезнь почек

DCCT – Diabetes Control and Complications Trial – Исследование компенсации диабета и его осложнений

ETDRS — Early Treatment Diabetic Retinopathy Study – Исследование [по изучению] раннего лечения ДР

HbA1c — hemoglobin A1c, гликированный гемоглобин A1c

ICAM-1 — intercellular adhesion molecule-1, молекула межклеточной адгезии 1-го типа

PIGF — placental growth factor, плацентарный фактор роста

VCAM-1 — vascular cell adhesion molecule-1, молекула адгезии сосудистого эндотелия 1-го типа

VEGF — vascular endothelial growth factor, сосудистый эндотелиальный фактор роста

** — жизненно необходимые и важнейшие лекарственные препараты (ЖНВЛП)

Термины и определения

Биомикроскопия глаза — метод прижизненного визуального исследования оптических сред и тканей глаза, основанный на создании контраста между освещенными и неосвещенными участками, проводимый при помощи щелевой лампы и дополнительных диагностических линз (в частности, для биомикроскопии глазного дна).

«Ватный» («мягкий») экссудат (ватообразный фокус) — очаг фокальной ишемии внутренней сетчатки вследствие резкого нарушения ретинальной перфузии.

Гемофтальм — витреальное кровоизлияние (геморрагия), скопление крови в стекловидном теле или витреальной полости (при авитрии).

Интравитреальное введение (интравитреальная инъекция) — введение лекарственного вещества в стекловидное тело или витреальную полость (при авитрии).

Интраретинальные микрососудистые аномалии (ИРМА) — шунты в виде ветвящихся сосудов, располагающиеся по границе неперфузируемых зон сетчатки.

Микроаневризма — локальное расширение (выпячивание) капиллярной стенки.

Неоваскулярная глаукома — вторичная глаукома, возникающая в результате разрастания новообразованных сосудов и фиброзной ткани в углу передней камеры и на поверхности радужки.

Оптическое исследование сетчатки с помощью компьютерного анализатора (оптическая когерентная томография (ОКТ)) — диагностический неинвазивный бесконтактный метод прижизненной визуализации, качественного и количественного анализа морфологических особенностей структур глазного дна, основанный на принципе световой интерферометрии.

Оптическое исследование сетчатки с помощью компьютерного анализатора в режиме ангиографии (оптическая когерентная томография в режиме ангиографии (ОКТ-А)) — диагностический неинвазивный бесконтактный метод прижизненной визуализации, качественного и количественного анализа микроциркуляции в структурах глазного дна с учетом сегментации слоев глазного дна.

Преретинальное кровоизлияние (геморрагия) — скопление крови в ретрогиалоидном пространстве.

Ретинальная неоваскуляризация — вариант патологического пролиферативного ответа на ишемию сетчатки, проявляющийся ростом по задней поверхности стекловидного тела новообразованных сосудов, источником которых являются собственные сосуды сетчатки.

Рубеоз радужки — рост новообразованных сосудов в радужке, как правило, сопровождается неоваскуляризацией структур угла передней камеры и является следствием выраженной ишемии сетчатки.

«Твердый» (липидный) экссудат — отложение белков и липидов в слоях нейроэпителия вследствие повышенной проницаемости сосуда и выхода компонентов плазмы крови за его пределы.

Тракционная отслойка сетчатки — отслойка сетчатки, связанная с сокращением соединительной ткани в составе пролиферативных мембран и ретракцией стекловидного тела, характеризуется скоплением жидкости между нейроэпителием и пигментным эпителием. При формировании вторичных разрывов сетчатки отслойка классифицируется как тракционно-регматогенная.

1. Краткая информация по заболеванию или состоянию (группе заболеваний или состояний)

1.1 Определение заболевания или состояния (группы заболеваний или состояний)

Сахарный диабет (СД) – это группа метаболических (обменных) заболеваний, характеризующихся хронической гипергликемией, которая является результатом нарушения секреции инсулина, действия инсулина или обоих этих факторов [1, 2]. Хроническая гипергликемия при СД сопровождается повреждением, дисфункцией и недостаточностью различных органов, особенно глаз, почек, нервов, сердца и кровеносных сосудов.

Диабетическая ретинопатия (ДР) – специфичное позднее нейромикрососудистое осложнение сахарного диабета, развивающееся, как правило, последовательно от изменений, связанных с повышенной проницаемостью и окклюзией ретинальных сосудов, до появления новообразованных сосудов и фиброглиальной ткани. Является одним из проявлений генерализованной микроангиопатии.

Диабетический макулярный отек (ДМО) – утолщение сетчатки, связанное с накоплением жидкости в межклеточном пространстве нейроэпителия вследствие нарушения гематоретинальных барьеров и несоответствия между транссудацией жидкости и способностью к ее реабсорбции.

1.2 Этиология и патогенез заболевания или состояния (группы заболеваний или состояний)

Диабетическая ретинопатия (ДР) является заболеванием, входящим в группу ишемических ретинопатий, которые характеризуются значительным нарушением капиллярной перфузии, развитием внутриглазных новообразованных сосудов и ретинальным отеком. Окклюзия и отек – это основные патологические проявления диабетического поражения сетчатки, причем окклюзия поражает в основном периферические отделы сетчатки, а отек преобладает в центральной ее части – в макулярной зоне. Окклюзия сосудов является причиной появления неперфузируемых зон сетчатки, которые стимулируют выброс ангиогенных факторов и воспалительных цитокинов.

В условиях гипергликемии возникает каскад патологических биохимических процессов, в результате которого образуются конечные продукты гликирования и активные формы кислорода, вызывающие повреждение сосудистой стенки и гибель эндотелиальных клеток. Поражению эндотелия сосудов способствует также резкое усиление ретинального кровотока, возникающее в условиях гипергликемии (эндотелиальный стресс), а также воздействие свободных радикалов. Оксидативный стресс, высокореактивные соединения кислорода и конечные необратимые продукты гликирования индуцируют экспрессию воспалительных цитокинов (таких как интерлейкин-6, интерлейкин-8, интерлейкин-1β и фактор некроза опухоли), хемокинов и молекул клеточной адгезии (intercellular adhesion molecule-1 – ICAM-1, vascular cell adhesion molecule-1 – VCAM-1), которые приводят к миграции лейкоцитов и лейкостазу. Повреждение эндотелия, усиление агрегации элементов крови, активация факторов коагуляции приводят к окклюзии капилляров и ретинальной ишемии, которая запускает повышенную экспрессию эндотелиального фактора роста сосудов (vascular endothelial growth factor – VEGF), что является одним из самых значимых звеньев в патогенезе диабетического макулярного отека (ДМО) и ДР. Открытие шунтов – интраретинальных микрососудистых аномалий (ИРМА) – в ответ на значительное снижение кровоснабжения лишь усугубляет ситуацию, поскольку перераспределяет кровоток в обход неперфузируемой сетчатки [3, 4].

Увеличение выработки VEGF выше критического уровня способствует развитию основных клинических проявлений диабетического поражения сетчатки – макулярного отека и неоваскуляризации [5, 6]. Воздействуя на эндотелиальные белки плотных межклеточных контактов, VEGF способствует повышению сосудистой проницаемости. Это усиливает экссудацию и накопление экстрацеллюлярной жидкости и белков в ткани

сетчатки. Жидкость, которая проходит через стенку капилляров, в норме должна реабсорбироваться пигментным эпителием (наружный гематоретинальный барьер) и соседними капиллярами сетчатки. Когда диффузия превышает потенциальные возможности пигментного эпителия и капилляров к реабсорбции жидкостей, возникают клинические признаки макулярного отека. Значимое влияние на развитие ДМО оказывает увеличение выработки провоспалительных цитокинов выше критического уровня и активация мюллеровских клеток.

Повышенная экспрессия VEGF инициирует процесс ангиогенеза, представляющего собой упорядоченную последовательность сложных процессов:

- активация эндотелиальных клеток и изменение их формы;
- перицеллюлярная секреция протеаз и деградация внеклеточного матрикса;
- пролиферация и миграция эндотелиальных клеток, инвазия ими внеклеточного матрикса;
- дифференцировка тяжей мигрирующих эндотелиальных клеток в новообразованные сосуды, имеющие просвет, но лишенные базальной мембраны.

Новообразованные сосуды растут по задней поверхности стекловидного тела. Стенка новообразованного сосуда неполноценна, что приводит к выходу за его пределы как компонентов плазмы, так и цельной крови. Это стимулирует разрастание соединительной ткани в зонах неоваскуляризации. Поскольку соединительная ткань всегда стремится к сокращению, а адгезия фиброваскулярного конгломерата к задней поверхности стекловидного тела очень плотная, то развивается отслойка стекловидного тела. Как правило, в этот момент происходит разрыв новообразованных сосудов с развитием преретинальных (перед поверхностью сетчатки) или витреальных (в полость стекловидного тела) кровоизлияний. Рецидивирующие кровоизлияния, рубцевание задних отделов стекловидного тела ведут к образованию патологических витреоретинальных сращений, которые могут вызвать тракционную отслойку сетчатки. В дальнейшем возможно разрастание новообразованных сосудов по радужной оболочке (рубеоз) и в углу передней камеры, приводящее к развитию неоваскулярной глаукомы и к некупируемому повышению внутриглазного давления (ВГД).

Таким образом, современные представления о патогенезе ДР позволяют выделить пять основных процессов в ее развитии:

- формирование микроаневризм;
- патологическая сосудистая проницаемость;
- сосудистая окклюзия;

– неоваскуляризация и фиброзная пролиферация;
– сокращение фиброваскулярной ткани и стекловидного тела.

1.3 Эпидемиология заболевания или состояния (группы заболеваний или состояний)

ДР является основной причиной слепоты у трудоспособного населения развитых стран и входит в число ведущих причин снижения зрения в возрастной группе старше 65 лет. Подсчитано, что слепота у больных СД развивается в 25 раз чаще, чем в среднем в популяции [7]. За последние три десятилетия распространенность СД (стандартизованная по возрасту) существенно возросла в странах с любым уровнем дохода, что отражает рост числа людей с избыточным весом или ожирением во всем мире. Глобальная распространенность диабета выросла с 4,7% в 1980 году до 8,5% в 2014 году [2].

Основными причинами снижения зрения у больных СД являются пролиферативная диабетическая ретинопатия (ПДР) и ДМО [2]. В Висконсинском эпидемиологическом исследовании была показана корреляция между ДР и типом, длительностью и тяжестью СД [7 - 10]. При СД 1 типа с длительностью заболевания более 20 лет ДР диагностируется более чем у 88% пациентов [7]. При СД 2 типа наибольшая распространенность (65,2%) отмечается в группе пациентов с 15-20-летним стажем диабета [8]. При некомпенсированном СД симптомы ДР встречаются практически в 2 раза чаще, чем при компенсированном СД [7 - 9]. Так или иначе, на каком-то этапе жизни более чем у трети людей с СД разовьется ДР [10]. Статистически достоверного различия частоты заболеваемости ДР между мужчинами и женщинами не выявлено. Несколько большее абсолютное число женщин с диагнозом ДР обусловлено их большей обращаемостью к врачам и заботой о собственном здоровье [7].

По результатам глобального метаанализа (в США, Европе, Австралии и Азии) было показано, что у каждого третьего больного СД (34,6%) наблюдалась какая-либо ДР, у каждого десятого (10,2%) была угрожающая потерей зрения форма (ПДР и/или ДМО) [11]. В 2010 г. в мире насчитывалось более 92 млн взрослых, имеющих какую-либо ретинопатию, 17 млн с ПДР, 20 млн с ДМО и 28 млн с угрожающей потерей зрения ДР. В 2015 г. 145 млн человек имели ДР, в том числе 45 млн человек – на стадии, угрожающей потерей зрения [10, 11]. В Российской Федерации в 2016 г. распространенность ДР составила: при СД 1 типа – 38,3% (3805,6 на 10 тыс. взрослых), при СД 2 типа – 15,0% (1497,0 на 10 тыс. взрослых) [12]. Структура новых случаев ДР: непролиферативная стадия при СД 1 типа – 71,4%, при СД 2 типа – 80,3%, препролиферативная ДР (ППДР) – 16,4% и 13,8%, соответственно, ПДР – 12,1% и 5,8%, соответственно, терминальная – 0,2% и 0,1%, соответственно [12]. По официальной статистике на 31.12.2017 года число

пациентов с ДР в Российской Федерации превысило 580000 человек [12]. В большинстве фактическая распространенность ДР превышает регистрируемую по обращаемости в несколько раз [12].

1.4 Особенности кодирования заболевания или состояния (группы заболеваний или состояний) по международной статистической классификации болезней и проблем, связанных со здоровьем

H36.0 — Диабетическая ретинопатия;
E10.3 — инсулинозависимый сахарный диабет с поражением глаз;
E11.3 — инсулиннезависимый сахарный диабет с поражением глаз;

1.5 Классификация заболевания или состояния (группы заболеваний или состояний)

Классификация ДР, предложенная Kohner E. и Porta M. (1991), выделяет три основных стадии заболевания [13]:

1. непролиферативная ДР;
2. препролиферативная ДР;
3. пролиферативная ДР.

Клинические изменения, характерные для каждой стадии ДР, представлены в табл. 1.

Таблица 1. Характеристика изменений на глазном дне при различных стадиях ДР

Стадии ДР	Характеристика изменений на глазном дне
Непролиферативная	Микроаневризмы, ретинальные кровоизлияния, «мягкие» («ватные») экссудаты
Препролиферативная (тяжелая непролиферативная)	Наличие хотя бы одного из 3 признаков: - выраженные ИРМА хотя бы в одном квадранте; - венозные аномалии в 2-х и более квадрантах; - множественные ретинальные геморрагии в 4-х квадрантах глазного дна.
Пролиферативная	Неоваскуляризация (и/или фиброзная пролиферация) диска зрительного нерва и/или сетчатки, преретинальные и/или витреальные кровоизлияния, тракционная (или тракционно-регматогенная) отслойка сетчатки, неоваскулярная глаукома

Самой полной на сегодняшний день является классификация Исследовательской группы по изучению раннего лечения ДР (Early Treatment Diabetic Retinopathy Study – ETDRS) 1991 года (табл. 2) [14], которая также может быть использована в клинической практике.

Таблица 2. Классификация и клинические проявления ДР ETDRS (1991)

Уровень по ETDRS	Стадия ретинопатии	Офтальмоскопическая картина
Непролиферативная диабетическая ретинопатия		
10	Нет ретинопатии	Микроаневризмы и другие изменения отсутствуют. Может быть расширение венул сетчатки.
14-35	Начальная	Незначительное количество микроаневризм и микрогеморрагий. Могут выявляться «твердые» и «мягкие» экссудаты.

43	Умеренная	Один из признаков: ○ умеренное количество микроаневризм и геморрагий; ○ умеренно выраженные интраретинальные микрососудистые аномалии в одном квадранте.
47	Выраженная	Оба признака 43 уровня или один из признаков: ○ множественные микроаневризмы и микрогеморрагии в двух-трех квадрантах; ○ умеренно-выраженные интраретинальные микрососудистые аномалии в одном-трех квадрантах; ○ четкообразность венул хотя бы в одном квадранте.
53	Тяжелая	Сочетание двух-трех признаков 47 уровня или один из признаков: ○ множественные микроаневризмы и микрогеморрагии во всех квадрантах; ○ выраженные интраретинальные микрососудистые аномалии хотя бы в одном квадранте; ○ четкообразность венул в двух и более квадрантах.
Пролиферативная диабетическая ретинопатия		
61	Начальная	Один из признаков: ○ фиброз на диске зрительного нерва или сетчатке без неоваскуляризации; ○ неоваскуляризация сетчатки меньше половины площади диска зрительного нерва.
65	Выраженная	Один из признаков: ○ неоваскуляризация сетчатки более половины площади диска зрительного нерва; ○ неоваскуляризация диска зрительного нерва менее трети его площади; ○ неоваскуляризация сетчатки менее половины площади диска зрительного нерва без неоваскуляризации диска зрительного нерва, но при наличии преретинальной или витреальной геморрагии площадью менее 1,5 диска зрительного нерва.
71	Тяжелая (высокого риска 1)	Один из признаков: ○ преретинальная или витреальная геморрагия площадью более 1,5 диска зрительного нерва; ○ преретинальная или витреальная геморрагия площадью менее 1,5 диска зрительного нерва в сочетании с неоваскуляризацией сетчатки более половины площади диска зрительного нерва; ○ преретинальная или витреальная геморрагия площадью менее 1,5 диска зрительного нерва в сочетании с неоваскуляризацией диска зрительного нерва менее трети его площади; ○ неоваскуляризация диска зрительного нерва более трети его площади.
75	Тяжелая (высокого риска 2)	Неоваскуляризация диска зрительного нерва более трети его площади и преретинальная или витреальная геморрагия площадью более 1,5 диска зрительного нерва
81-85	Далеко зашедшая	Один и более признаков: ○ невозможно оценить площадь неоваскуляризации; ○ глазное дно офтальмоскопируется частично или не офтальмоскопируется в заднем полюсе; ○ преретинальная или витреальная геморрагия в заднем полюсе площадью более 4 дисков зрительного нерва; ○ ретиношизис в макулярной зоне.
90	Градация	Глазное дно не офтальмоскопируется даже фрагментарно

	невозможна	

Диабетическая макулопатия, в том числе ДМО, возможна на любой стадии ДР. В настоящее время не существует общепризнанной классификации диабетической макулопатии и ДМО. В то же время, в зависимости от того, какое из перечисленных ниже поражений является преобладающим, выделяют основные клинические формы поражения:

- ДМО или отечная макулопатия – локальный изолированный прорыв внутреннего гематоретинального барьера (группа микроаневризм) с нарушением ауторегуляции (фокальный отек) или гиперпроницаемость капилляров в сочетании с нарушением наружного гематоретинального барьера (диффузный отек);
- тракционная макулопатия – нарушение витреоретинальных взаимоотношений или плотности внутренней пограничной мембраны сетчатки (тракционный отек);
- ишемическая макулопатия – окклюзия капилляров (ишемический отек).

При значительных размерах интраретинальных полостей скопления жидкости отек называют кистовидным.

Исследовательской группой по изучению раннего лечения ДР (ETDRS) введено понятие клинически значимого ДМО, критериями которого являются [15] (Приложение А3):

- утолщение сетчатки и/или «твердые» экссудаты, захватывающие центр макулы;
- утолщение сетчатки и/или «твердые» экссудаты, расположенные ближе 500 мкм от центра макулы, но на него не распространяющиеся;
- утолщение сетчатки площадью 1 ДЗН или более, расположенное хотя бы частично, ближе 1 диаметра диска от центра макулы.

Кроме этого, принято выделять ДМО с вовлечением или без вовлечения центра. Макулярный отек с вовлечением центра определяется как утолщение сетчатки (ретинальный отек), затрагивающее центральную зону диаметром в 1000 мкм.

1.6 Клиническая картина заболевания или состояния (группы заболеваний или состояний)

Изменения на глазном дне у больных СД развиваются последовательно от состояний, связанных с повышенной проницаемостью и окклюзией ретинальных сосудов, до появления новообразованных сосудов и фиброглиальной ткани. Детальное описание клинической картины в зависимости от стадии ДР представлены в табл. 1 и 2.

Осложненные формы пролиферативной ДР включают развитие рубеоза радужки и вторичной неоваскулярной глаукомы, преретинальных и интравитреальных

кровоизлияний, тракционного синдрома и/или тракционной отслойки сетчатки вследствие образования витреоретинальных фиброглиальных шварт.

Клиническая картина диабетической макулопатии

На любой стадии заболевания может развиваться поражение области желтого пятна, называемое диабетической макулопатией и являющееся одной из основных причин снижения зрения. При биомикроскопии глазного дна выявляется деформация или утрата фовеолярного рефлекса, утолщение сетчатки в макулярной зоне и отложение липидных экссудатов. Длительно существующий макулярный отек может приводить к кистовидным, фиброзным и атрофическим изменениям сетчатки.

Ишемическая макулопатия связана с резким нарушением кровотока перифовеолярной зоны и практически не проявляет себя при офтальмоскопии. Предположить наличие такого варианта макулопатии позволяет несоответствие между низкой остротой зрения и незначительными изменениями на глазном дне в области желтого пятна. Достоверно оценить ишемическое поражение макулы позволяют дополнительные методы диагностики, такие как оптическое исследование сетчатки с помощью компьютерного анализатора в сосудистом режиме (ОКТ-ангиография) и флюоресцентная ангиография глаза. Ишемическая макулопатия дает наихудший прогноз в отношении остроты зрения.

Тракционная макулопатия может развиваться вследствие нарушения витреоретинальных взаимоотношений (вертикальные тракции) или плотности внутренней пограничной мембраны сетчатки (горизонтальные тракции). При биомикроскопии глазного дна выявляются патологические макулярные рефлексы и деформация ретинальных структур. Возможно появление ретинального отека (тракционный отек).

Клиническая картина транзиторной диабетической ретинопатии

На фоне быстрого снижения уровня гликемии у пациентов с выраженной декомпенсацией СД возможна транзиторная ретинопатия, которая характеризуется доброкачественным течением. Для правильной трактовки офтальмоскопической картины и постановки диагноза «транзиторная ретинопатия» необходим тщательный сбор анамнеза с выяснением эпизода (эпизодов) резкого снижения уровня гликемии. Клинические проявления транзиторной ретинопатии достаточно вариабельны и могут проявляться как появлением, так и увеличением ретинальных геморрагий, «ватных» экссудатов и макулярного отека. Особое внимание необходимо уделять состоянию ДЗН, поскольку диабетический папиллит (иногда изолированный) является достаточно частым, но плохо фиксируемым проявлением транзиторной ретинопатии. Одним из тяжелых проявлений транзиторной ретинопатии является ишемическая макулопатия, лечение

которой без наличия ретинального отека нецелесообразно. Изменения, как правило, подвергаются самопроизвольному регрессу в течение нескольких месяцев. Лазерная коагуляция сетчатки, как правило, не требуется [16].

Диабетическая папиллопатия (диабетический папиллит) характеризуется преходящим отеком диска зрительного нерва, наличием «мягких» экссудатов и ретинальных геморрагий в поверхностных слоях сетчатки по краю диска зрительного нерва. Течение обычно доброкачественное, и специфического лечения не требуется [16].

Другие поражения органа зрения диабетического генеза

У пациентов с СД (особенно декомпенсированным) вследствие метаболических нарушений отмечается раннее появление и более интенсивное прогрессирование катаракты.

Наиболее частым проявлением мононейропатии является поражение глазодвигательных и отводящих нервов. Пациенты могут жаловаться на отклонение глазного яблока, двоение и опущение верхнего века, что подтверждается при офтальмологическом осмотре.

Вследствие нарушения иннервации роговицы может развиться эпителиопатия роговицы, которая может приводить к рецидивирующим эрозиям роговицы.

2. Диагностика заболевания или состояния (группы заболеваний или состояний), медицинские показания и противопоказания к применению методов диагностики

Диагностика ДР и ДМО должна быть направлена на выявление начальных изменений, что особенно важно, принимая во внимание наличие в арсенале современной офтальмологии эффективных методов сохранения зрения при этом заболевании (Приложение А3).

Таблица 3. Основные диагностические критерии установления ДР и ДМО

Заболевание (состояние)	Вариант диагностики	Критерии установления заболевания	
Диабетическая ретинопатия	Сбор анамнеза и жалоб	Часто отсутствие жалоб в течение продолжительного времени от начала заболевания. При прогрессировании заболевания пациенты с ДР могут жаловаться на снижение остроты зрения, плавающие помутнения. При преретинальных и витреальных кровоизлияниях пациенты могут жаловаться на резкое снижение зрения, «пятно» или «сетку» перед глазами. При отслойке сетчатки - на снижение зрения и появление «завесы» в поле зрения.	
	Офтальмоскопия/ биомикроскопия	Непролиферативная	Микроаневризмы, ретинальные кровоизлияния, «мягкие»

	глазного дна		(«ватные») экссудаты
		Препролиферативная (тяжелая непролиферативная)	Диагностируется при наличии хотя бы одного из 3 признаков: - выраженные ИРМА хотя бы в одном квадранте; - венозные аномалии в 2-х и более квадрантах; - множественные ретинальные геморрагии в 4-х квадрантах глазного дна.
		Пролиферативная	Неоваскуляризация (и/или фиброзная пролиферация диска зрительного нерва и/или сетчатки, преретинальные и/или витреальные кровоизлияния, тракционная (или тракционно-регматогенная) отслойка сетчатки, неоваскулярная глаукома
Диабетический макулярный отек	Сбор анамнеза и жалоб	Часто отсутствие жалоб. Пациенты с ДМО могут отмечать искажения предметов (метаморфопсии), «пятно» перед взором. Снижение остроты зрения, как правило, постепенное.	
	Офтальмоскопия/ биомикроскопия глазного дна	ДМО без вовлечения центра макулярной зоны	Утолщение сетчатки (отек), не затрагивающее центральную зону диаметром в 1000 мкм
		ДМО с вовлечением центра макулярной зоны	Утолщение сетчатки (отек), затрагивающее центральную зону диаметром в 1000 мкм

2.1 Жалобы и анамнез

- **Рекомендуется** сбор анамнеза и жалоб при патологии глаза всем пациентам с подозрением на диабетическое поражение сетчатки с целью выяснения наличия функциональных зрительных расстройств [10, 17, 18, 19].

Уровень убедительности рекомендаций С (уровень достоверности доказательств – 5)

Комментарии: *возможно отсутствие жалоб в течение продолжительного времени, несмотря на прогрессирование заболевания. Пациенты с ДР могут жаловаться на снижение остроты зрения, плавающие помутнения. При ДМО пациенты отмечают искажения предметов (метаморфопсии), «пятно» перед взором, снижение остроты зрения [17]. При осложнениях ПДР (преретинальных и интравитреальных кровоизлияниях) пациенты могут жаловаться на снижение зрения, «пятно», «сетку» перед глазами, при отслойке сетчатки - на снижение зрения и появление «завесы» в поле зрения. Жалобы на снижение остроты зрения требуют, как правило, незамедлительного специализированного лечения. При развитии нейропатии с поражением III и VI пар черепномозговых нервов пациенты могут жаловаться на отклонение глазного яблока, двоение и опущение*

верхнего века. Из общего анамнеза важно уточнить давность СД и степень контроля заболевания (уровень сахара крови, гликированного гемоглобина), наличие артериальной гипертензии, показатели липидного обмена, наличие макрососудистых или иных микрососудистых осложнений СД [1, 2].

2.2 Физикальное обследование

- **Не рекомендуется** физикальное обследование пациентам с целью диагностики и лечения ДР и ДМО [10, 18].

  Уровень убедительности рекомендаций С (уровень достоверности доказательств – 5)

  Комментарии: *физикальное обследование рекомендуется всем пациентам с СД в рамках ведения основного заболевания (в том числе для оценки риска возникновения или прогрессирования ДР и ДМО) и выполняется врачом терапевтического профиля (врачом-эндокринологом, врачом-терапевтом или врачом общей практики (семейным врачом)) согласно клиническим рекомендациям по ведению больных с различными типами СД [10, 17, 18, 19]. Также необходимо направлять к профильным специалистам за консультацией пациентов с иными сопутствующими системными заболеваниями и факторами риска системных осложнений перед выполнением лазерного или хирургического лечения (в том числе, интравитреального введения лекарственных препаратов) с целью выявления возможных противопоказаний к данным видам лечения и минимизирования риска осложнений [19]. Выбор профиля специалиста (врач-эндокринолог, врач-терапевт, врач-оториноларинголог, врач-стоматолог и др.) определяется в зависимости от особенностей течения СД, планируемого лечения и наличия у пациента иного сопутствующего системного заболевания и факторов риска системных осложнений.*

2.3 Лабораторные диагностические исследования

- **Рекомендуется** исследование уровня глюкозы в крови, исследование уровня гликированного гемоглобина в крови (HbA1c), анализ крови по оценке нарушений липидного обмена биохимический, исследование уровня холестерина в крови, исследование уровня холестерина липопротеинов низкой плотности в крови, исследование уровня холестерина липопротеинов высокой плотности в крови, исследование уровня триглицеридов в крови, всем пациентам с диабетическим поражением сетчатки при отрицательной динамике состояния глазного дна, необходимости оценки общего статуса и степени риска прогрессирования

поражений сетчатки, а также риска осложнений лечения при планировании или изменении тактики ведения пациента [18, 20].

Уровень убедительности рекомендаций С (уровень достоверности доказательств – 5)

Комментарии: *выбор лабораторного исследования определяется в зависимости от особенностей течения СД и наличия у пациента сопутствующего системного заболевания и фактора риска системных осложнений. Также рекомендуется направлять на лабораторное исследование пациентов с сопутствующими системными заболеваниями и факторами риска системных осложнений до выполнения лазерного или хирургического лечения (в том числе, интравитреального введения лекарственных препаратов)* с *целью выявления возможных противопоказаний к данным видам лечения [19, 20].*

- **Рекомендуется** общий (клинический) анализ крови, анализ крови биохимический общетерапевтический (исследование уровня общего белка в крови, исследование уровня глюкозы в крови, исследование уровня мочевины в крови, исследование уровня креатинина в крови, исследование уровня общего билирубина в крови, определение активности аспартатаминотрансферазы в крови, определение активности аланинаминотрансферазы в крови, исследование уровня холестерина в крови) общий (клинический) анализ мочи, определение антител к бледной трепонеме (Treponema pallidum) иммуноферментным методом (ИФА) в крови, определение антигена (HbsAg) вируса гепатита В (Hepatitis B virus) в крови, определение антител к вирусу гепатита С (Hepatitis C virus) в крови, молекулярно-биологическое исследование крови на вирус иммунодефицита человека ВИЧ-1 (Human immunodeficiency virus HIV 1), определение антител классов M, G (IgM, IgG) к вирусу иммунодефицита человека ВИЧ-1(Human immunodeficiency virus HIV 1) в крови, определение антител классов M, G (IgM, IgG) к вирусу иммунодефицита человека ВИЧ-2 (Human immunodeficiency virus HIV 2) в крови, определение ДНК вируса иммунодефицита человека методом ПЦР, качественное исследование пациентам с ДР и ДМО при подготовке к хирургическому лечению (в том числе, интравитреальному введению лекарственных препаратов) или госпитализации с иной целью с кратностью в соответствии с действующими федеральными, региональными и локальными нормативными документами для оценки общего статуса, выявления сопутствующих заболеваний и возможных противопоказаний к данным видам лечения, минимизирования риска осложнений [19, 21, 22].

Уровень убедительности рекомендаций С (уровень достоверности доказательств – 5)

Комментарии: *обследование на ВИЧ проводится на основании добровольного согласия (Методические рекомендации МР 3.1.5.0076/1-13 «До- и послетестовое консультирование как профилактика передачи ВИЧ» и СанПин 3.3686-21 «Санитарно-эпидемиологические требования по профилактике инфекционных болезней»). Выбор лабораторного исследования определяется в зависимости от наличия у пациента сопутствующего системного заболевания и фактора риска системных осложнений [21-23].*

Рекомендуется прием (осмотр, консультация) врача-офтальмолога всем пациентам с ДР и ДМО при диагностике заболевания, динамическом наблюдении и контроле за лечением с целью определения тяжести зрительных расстройств и выработки оптимальной тактики лечения [1, 2, 10, 18].

Уровень убедительности рекомендаций С (уровень достоверности доказательств – 5).

2.4 Инструментальные диагностические исследования

- **Рекомендуется** визометрия всем пациентам с ДР и ДМО при диагностике заболевания, динамическом наблюдении и контроле за лечением с целью определения тяжести зрительных расстройств [10, 17 - 19].

  Уровень убедительности рекомендаций С (уровень достоверности доказательств – 5)

- **Рекомендуется** рефрактометрия или определение рефракции с помощью набора пробных линз всем пациентам с ДР и ДМО при диагностике заболевания, динамическом наблюдении и контроле за лечением с целью определения максимально корригированной остроты зрения для точной оценки тяжести зрительных расстройств [10, 18].

  Уровень убедительности рекомендаций С (уровень достоверности доказательств – 5)

- **Рекомендуется** офтальмотонометрия (в том числе, под местной анестезией с использованием раствора местного анестетика) всем пациентам с ДР и ДМО при диагностике заболевания, динамическом наблюдении и контроле за лечением с целью выявления нарушений офтальмотонуса [10, 17 – 19, 24].

  Уровень убедительности рекомендаций С (уровень достоверности доказательств – 5)

- **Рекомендуется** биомикроскопия переднего отдела глаза и стекловидного тела всем пациентам с ДР и ДМО при диагностике заболевания, динамическом наблюдении и контроле за лечением с целью выявления неоваскуляризации радужки, оценки прозрачности оптических сред, наличия отслойки стекловидного тела [10, 17 - 19].

  Уровень убедительности рекомендаций С (уровень достоверности доказательств – 5)

  Комментарии: *биомикроскопию переднего отдела глазного яблока в обязательном порядке необходимо сначала проводить без мидриаза, поскольку расширение зрачка может затруднить выявление «ранней» неоваскуляризации радужки. Биомикроскопию стекловидного тела, наоборот, желательно проводить после медикаментозного мидриаза, что улучшает качество диагностики.*

- **Рекомендуется** гониоскопия под местной анестезией (с использованием раствора местного анестетика) пациентам с выявленным при биомикроскопии радужки рубеозом и/или нарушением регуляции офтальмотонуса при диагностике заболевания, динамическом наблюдении и контроле за лечением с целью определения причин повышения внутриглазного давления и выработки оптимальной тактики ведения [10, 17 - 19].

  Уровень убедительности рекомендаций С (уровень достоверности доказательств – 5)

- **Рекомендуется** биомикроскопия глазного дна или офтальмоскопия в условиях медикаментозного мидриаза (с использованием антихолинэргических средств и симпатомиметиков, кроме противоглаукомных препаратов), включая фиксированные комбинации, всем пациентам с ДР и ДМО при диагностике заболевания, динамическом наблюдении и контроле за лечением с целью выявления изменений на глазном дне, оценки их тяжести, мониторинга и выбора оптимальной тактики ведения [10, 17 - 19].

  Уровень убедительности рекомендаций С (уровень достоверности доказательств – 5)

  Комментарии: *биомикроскопия глазного дна с асферическими линзами при помощи щелевой лампы (или офтальмоскопия) является основным методом диагностики изменений глазного дна диабетического генеза в рамках офтальмологического приема при любом виде (первичная медико-санитарная помощь, специализированная помощь) и условии (стационарная, амбулаторная) оказания медицинской помощи. У больных СД она должна проводиться только с широким зрачком (в условиях медикаментозного мидриаза). Важно помнить, что*

до фармакологического расширения зрачка нужно оценить глубину передней камеры.

- **Рекомендуется** биомикрофотография глазного дна с использованием фундус-камеры (при наличии технической возможности) пациентам в условиях медикаментозного мидриаза (с использованием антихолинэргических средств и симпатомиметиков, кроме противоглаукомных препаратов, включая фиксированные комбинации) при диагностике заболевания, динамическом наблюдении и контроле за лечением с целью скрининга, мониторинга и оценки эффективности лечения [1, 10, 17 - 19].

  Уровень убедительности рекомендаций С (уровень достоверности доказательств – 5)

  Комментарии: *необходимость и частота фотографирования глазного дна с помощью фундус-камеры определяется врачом-офтальмологом в зависимости от особенностей течения ДР, ДМО и СД. Фотографирование глазного дна необходимо выполнять в условиях расширенного зрачка. Во многих исследованиях было показано, что фармакологический мидриаз значительно повышает качество фотографий. Именно поэтому в настоящее время съемку глазного дна следует выполнять в условиях медикаментозного мидриаза независимо от типа ретинальной камеры [10, 18, 19].*

- Рекомендуется оптическое исследование сетчатки с помощью компьютерного анализатора (оптическая когерентная томография, ОКТ) (при наличии технических возможностей) в условиях медикаментозного мидриаза (с использованием антихолинэргических средств и симпатомиметиков, кроме противоглаукомных препаратов, включая фиксированные комбинации) пациентам с ДМО или с подозрением на его наличие при диагностике заболевания, динамическом наблюдении и контроле за лечением с целью его количественной и качественной оценки, а также мониторирования эффективности лечения [1, 10, 17 – 19, 25, 26].

  Уровень убедительности рекомендаций А (уровень достоверности доказательств – 1)

  Комментарии: *при оценке эффективности лечения интравитреальными введениями средств, препятствующих новообразованию сосудов, и кортикостероидов для местного применения следует оценивать количественные и качественные параметры томограмм. Анатомические параметры наряду с остротой зрения являются ключевыми факторами активности заболевания, используемыми для мониторинга эффективности лечения и принятия решения о*

начале/возобновлении лечения пациента с ДМО. Оптическое исследование сетчатки с помощью компьютерного анализатора необходимо выполнять в условиях фармакологического мидриаза, поскольку это значительно повышает качество сканирования.

- **Рекомендуется** оптическое исследование сетчатки с помощью компьютерного анализатора в режиме ангиографии (оптическая когерентная томография в режиме ангиографии, ОКТ-А) (при наличии технических возможностей) в условиях медикаментозного мидриаза (с использованием антихолинэргических средств и симпатомиметиков, кроме противоглаукомных препаратов, включая фиксированные комбинации) при диагностике заболевания, динамическом наблюдении и контроле за лечением пациентам со сниженным зрением, которое нельзя объяснить прозрачностью оптических сред и офтальмоскопической картиной с целью выявления и оценки площади ишемических зон в макулярной зоне, а также пациентам с ранней ретинальной неоваскуляризацией для ее точной локализации [26 - 28].

  Уровень убедительности рекомендаций В (уровень достоверности доказательств – 3)

  Комментарии: *необходимость и частота ОКТ-А определяется врачом-офтальмологом в зависимости от особенностей течения заболевания. Оптическое исследование сетчатки с помощью компьютерного анализатора в режиме ангиографии следует выполнять в условиях фармакологического мидриаза, поскольку это значительно повышает качество исследования.*

- **Рекомендуется** флюоресцентная ангиография глаза (ФАГ) в условиях медикаментозного мидриаза (с использованием антихолинэргических средств и симпатомиметиков, кроме противоглаукомных препаратов, включая фиксированные комбинации) при диагностике заболевания, динамическом наблюдении и контроле за лечением пациентам с подозрением на нарушение перфузии сетчатки, внутреннего гемато-ретинального барьера с целью разработки тактики лечения, пациентам с необъяснимым снижением зрения с целью выявления ишемической макулопатии, пациентам с рефрактерным ДМО с целью выявления ишемии на периферии сетчатки как источника повышенной экспрессии сосудистого эндотелиального фактора роста, пациентам с рецидивирующими витреальными кровоизлияниями из необъяснимого источника с целью его локализации [1, 10, 17, 18, 26].

Уровень убедительности рекомендаций С (уровень достоверности доказательств – 5)

- **Рекомендуется** ультразвуковое исследование глазного яблока всем пациентам с диабетическим поражением глаз и недостаточной прозрачностью оптических сред при диагностике заболевания, динамическом наблюдении и контроле за лечением с целью диагностики нарушений витреоретинальных взаимоотношений [1, 17].

  Уровень убедительности рекомендаций С (уровень достоверности доказательств – 5)

- **Рекомендуется** компьютерная периметрия пациентам с диабетическим поражением глаз и подозрением на поражение зрительного нерва при диагностике заболевания, динамическом наблюдении и контроле за лечением с целью оценки функции сетчатки и проводящих путей [1, 17].

  Уровень убедительности рекомендаций С (уровень достоверности доказательств – 5)

- **Рекомендуется** электрофизиологическое исследование (электроретинография, регистрация макулярной электроретинограммы, регистрация мультифокальной электроретинограммы, регистрация комплекса ритмической электроретинограммы (развернутое исследование), регистрация зрительных вызванных потенциалов коры головного мозга) пациентам с необъяснимым снижением зрительных функций с целью оценки функции сетчатки и проводящих путей [1, 17].

  Уровень убедительности рекомендаций С (уровень достоверности доказательств – 5)

  Комментарии: *решение о назначении иных дополнительных методов исследования принимает врач по результатам базового обследования*

2.5 Иные диагностические исследования

- **Рекомендуется** флюорография легких (или флюорография легких цифровая) всем пациентам с ДР и ДМО при подготовке к хирургическому лечению (в том числе интравитреальному введению лекарственных препаратов) либо госпитализации с иной целью с кратностью в соответствии с действующими нормативными документами федерального, регионального и локального уровней для оценки общего статуса, выявления сопутствующих заболеваний и возможных противопоказаний к данным видам лечения, минимизирования риска осложнений [19, 21-23].

Уровень убедительности рекомендаций С (уровень достоверности доказательств – 5)

- **Рекомендуется** регистрация электрокардиограммы (с расшифровкой, описанием и интерпретацией электрографических данных) всем пациентам с ДР и ДМО при подготовке к хирургическому лечению (в том числе интравитреальному введению лекарственных препаратов) либо госпитализации с иной целью с кратностью в соответствии с действующими нормативными документами федерального, регионального и локального уровней для оценки общего статуса, выявления сопутствующих заболеваний и возможных противопоказаний к данным видам лечения, минимизирования риска осложнений [22, 23].

  Уровень убедительности рекомендаций С (уровень достоверности доказательств – 5)

3. Лечение, включая медикаментозную и немедикаментозную терапии, диетотерапию, обезболивание, медицинские показания и противопоказания к применению методов лечения

- **Рекомендуется** междисциплинарное ведение пациента на всех стадиях ДР и ДМО с целью компенсации системных нарушений (нормализация уровня гликемии, артериального давления и показателей липидного обмена) (Приложение А3) [1, 18, 20, 29, 30].

  Уровень убедительности рекомендаций С (уровень достоверности доказательств – 5).

  Комментарии: *на всех стадиях ДР и ДМО должно проводиться лечение основного заболевания – СД, направленное на коррекцию метаболических нарушений [1, 2, 10, 18, 19, 29]. Согласно данным клинических и экспериментальных работ, существует четкая корреляция между степенью компенсации гликемии и развитием ДР. Исследование DCCT показало, что чем лучше проводился контроль гликемии, тем меньше был риск и частота развития ДР [29, 31]. Жесткий контроль уровня глюкозы крови, артериального давления и липидного обмена ассоциированы с меньшей вероятностью развития и меньшей скоростью прогрессирования ДР [17-19, 29 - 36].*

- **Не рекомендуется** специальное офтальмологическое лечение пациентам на стадии непролиферативной ДР (до 47 уровня включительно при применении классификации ETDRS) с целью замедления прогрессирования патологического процесса и сохранения зрительных функций [1, 17].

Уровень убедительности рекомендаций С (уровень достоверности доказательств – 5)

3.1 Консервативное лечение

Не рекомендуется консервативное лечение пациентам с ДР и ДМО с целью замедления прогрессирования патологического процесса и сохранения зрительных функций [10, 17, 18, 26].

Уровень убедительности рекомендаций С (уровень достоверности доказательств – 5)

Комментарии: *Снижение уровня триглицеридов может замедлять прогрессирование ДР и ДМО [26, 34, 36].*

3.2 Лазерное лечение

- **Рекомендуется** проведение панретинальной лазерной коагуляции (ПРЛК) под местной анестезией (с использованием раствора местного анестетика) в условиях медикаментозного мидриаза (с использованием антихолинэргических средств и симпатомиметиков, кроме противоглаукомных препаратов), включая фиксированные комбинации) на стадии препролиферативной ДР (относительное показание) в случае невозможности регулярного мониторинга пациента с целью подавления экспрессии VEGF и профилактики развития неоваскуляризации, уменьшения клинических симптомов диабетической ретинопатии, стабилизации или повышения корригированной остроты зрения [14, 16 – 18, 20].

  Уровень убедительности рекомендаций С **(уровень достоверности доказательств** – **5**).

  Комментарии: *стандартная ПРЛК обычно осуществляется за несколько сеансов [10, 17, 18, 20]. Сеансы панретинальной лазерной коагуляции могут проводиться как в стационарных, так и в амбулаторных условиях при максимальном медикаментозном мидриазе [37 - 40].*

- **Рекомендуется** ПРЛК под местной анестезией (с использованием раствора местного анестетика) в условиях медикаментозного мидриаза (с использованием антихолинэргических средств и симпатомиметиков, кроме противоглаукомных препаратов), включая фиксированные комбинации), возможно, в сочетании с интравитреальным введением средства, препятствующего новообразованию сосудов - ранибизумаба** (см. раздел Хирургическое лечение) на стадии ПДР с целью подавления неоваскуляризации, уменьшения клинических симптомов диабетической ретинопатии, стабилизации или повышения корригированной остроты зрения [37 - 41].

Уровень убедительности рекомендаций А (уровень достоверности доказательств – 1)

Комментарии: *при уровне HbA1c более 10% и наличии ПДР панретинальная лазерная коагуляция должна проводиться, не дожидаясь существенного улучшения контроля гликемии.*

У панретинальной лазерной коагуляции существуют определенные побочные эффекты. Поэтому этот метод лазерного лечения выполняется, как правило, тогда, когда уже имеются новообразованные сосуды или риск их появления крайне высок. Вероятность развития слепоты при появлении новообразованных сосудов настолько высока, что оправдывает применение лазерного лечения, несмотря на побочные эффекты [17, 37 – 41].

ПРЛК обычно начинают с нижних отделов средней периферии, так как эти зоны могут стать недоступными в случае возникновения кровоизлияния в стекловидное тело. Далее лазерное воздействие продолжают, нанося коагуляты на всю поверхность средней периферии глазного дна от височных сосудистых аркад. При наличии ПДР с неоваскуляризацией радужки и/или угла передней камеры необходимо коагулировать также крайние периферические отделы сетчатки.

Показанием к незамедлительному проведению панретинальной лазерной коагуляции является ПДР в сочетании с «факторами высокого риска снижения зрения», которые определяются как:

- *неоваскуляризация сетчатки, размер которой превышает 1/2 площади ДЗН;*
- *неоваскуляризация ДЗН, размер которой превышает 1/3 площади ДЗН;*
- *витреальная или преретинальная геморрагия.*

- **Рекомендуется** проведение фокальной лазерной коагуляции глазного дна (ФЛКГД) под местной анестезией (с использованием раствора местного анестетика) в условиях медикаментозного мидриаза (с использованием антихолинеэргических средств и симпатомиметиков, кроме противоглаукомных препаратов, включая фиксированные комбинации), в том числе в сочетании с интравитреальными введениями средств, препятствующих новообразованию сосудов или кортикостероидов для местного применения (см. раздел Хирургическое лечение) при наличии клинически значимого ДМО с целью стабилизации или повышения корригированной остроты зрения [15 – 18, 20].

Уровень убедительности рекомендаций С (уровень достоверности доказательств – 5)

- **Комментарии:** *при наличии ДМО наибольший эффект от лазерного лечения (фокальной (или по типу «решетки») лазерной коагуляции глазного дна ожидается в случае исходной центральной толщины сетчатки не более 350 мкм. В остальных случаях лазерное лечение ДМО существенно уступает по функциональному результату лечению средствами, препятствующими новообразованию сосудов (ингибиторами ангиогенеза) [42].*
- **Рекомендуется** проведение ФЛКГД (ретинальных новообразованных сосудов) под местной анестезией (с использованием раствора местного анестетика) в условиях медикаментозного мидриаза (с использованием антихолинэргических средств и симпатомиметиков, кроме противоглаукомных препаратов, включая фиксированные комбинации), в том числе в сочетании с интравитреальным введением средства, препятствующего новообразованию сосудов (ранибизумаба**) при наличии активных новообразованных ретинальных сосудов, несмотря на ранее проведенную панретинальную лазерную коагуляцию с целью их прямого разрушения, уменьшения клинических симптомов диабетической ретинопатии и стабилизации корригированной остроты зрения [16, 18, 37, 38, 41].

  Уровень убедительности рекомендаций В (уровень достоверности доказательств – 2)

3.3 Хирургическое лечение

3.3.1 Интравитреальное введение лекарственных средств

- **Рекомендуются** интравитреальные инъекции (в условиях операционной, под местной анестезией, после обработки кожи век, области вокруг глаз и глазной поверхности противомикробными препаратами для местного применения (включая антибиотики (S01AA), противомикробные препараты другие (S01AX), антисептики и дезинфицирующие средства, включая препараты йода (D08AG)) средств, препятствующих новообразованию сосудов – препаратов ранибизумаб** [42], афлиберцепт** [43], бролуцизумаб** [44], фарицимаб [45] или кортикостероидов (АТХ S01BA) (дексаметазон** в виде имплантата интравитреального) [52], возможно в сочетании с фокальной лазерной коагуляцией глазного дна [53] при наличии клинически значимого ДМО с целью уменьшения толщины сетчатки, стабилизации или повышения корригированной остроты зрения (Приложение А3) [19].

  Уровень убедительности рекомендаций В (уровень достоверности доказательств – 2).

Комментарии: *в настоящее время интравитреальное введение средств, препятствующих новообразованию сосудов (ингибиторов ангиогенеза), является терапией первой линии при ДМО с вовлечением центра макулы. Необходимо учитывать, что при сочетании фокальной лазерной коагуляции глазного дна и интравитреальных введений средств, препятствующих новообразованию сосудов, функциональный эффект отсроченного лазерного лечения будет лучше [23, 51-57].*

— *Ранибизумаб** – это фрагмент гуманизированного антитела к эндотелиальному фактору роста сосудов А (VEGF-A). Избирательно связывается с VEGF-A (VEGF110, VEGF121, VEGF165), предотвращая его взаимодействие с рецепторами на поверхности клеток эндотелия, что приводит к подавлению неоваскуляризации и пролиферации эндотелиальных клеток [42, 58, 59].*

— *Афлиберцепт** – это рекомбинантный гибридный белок, состоящий из фрагментов внеклеточных доменов человеческих рецепторов VEGF, соединенных с Fc-фрагментом человеческого иммуноглобулина G. Действует как растворимый рецептор-ловушка, который связывает VEGF-A и плацентарный фактор роста с более высокой аффинностью, чем их естественные рецепторы, а также связывает Gal-1 и VEGF-B, и, таким образом, может ингибировать связывание и активацию рецепторов VEGFR-1 и VEGFR-2 несколькими факторами роста, что снижает проницаемость сосудов, уменьшает воспаление, подавляет патологический ангиогенез и имеет потенциал к снижению количества инъекций [41, 43, 54-56, 60-65]. Афлиберцепт** обладает более высокой аффинностью к VEGF-A по сравнению с нативными рецепторами, что положительным образом влияет на длительность его действия [64]. Согласно результатам клинических исследований, интервалы между инъекциями афлиберцепта** могут быть увеличены до 16-24 недель (в зависимости от дозировки) при поддержании достигнутой остроты зрения [41, 65-66].*

— *Бролуцизумаб** представляет собой одноцепочечный фрагмент гуманизированного антитела (ScFv, single-chain variable fragment) с молекулярной массой 26 кДа, который является наименьшей функциональной единицей антитела, что позволяет вводить в одной дозе больше молей вещества, чем при применении зарегистрированных ранее антител к VEGF, с потенциальной возможностью более длительного действия, более высокой пенетрацией в ткани [44]. Бролуцизумаб** с высокой аффинностью*

связывается с различными изоформами VEGF-A (в частности с VEGF110, VEGF121 и VEGF165), тем самым препятствуя связыванию VEGF-A с его рецепторами VEGFR-1 и VEGFR-2.

— *Фарицимаб представляет собой гуманизированное биспецифическое антитело, относящееся к классу иммуноглобулинов G1 (IgG1), которое действует посредством ингибирования двух различных путей, нейтрализуя как ангиопоетин-2 (Ang-2), так и фактор роста эндотелия сосудов A (VEGF-A). Ang-2 и VEGF-A отличаются синергизмом действия в отношении увеличения проницаемости сосудов и стимуляции неоваскуляризации. Двойное ингибирование Ang-2 и VEGF-A фарицимабом снижает проницаемость сосудов и уменьшает воспаление, подавляя патологический ангиогенез, и может обеспечивать большую стабильность сосудов по сравнению с анти-VEGF терапией, с потенциалом более длительного действия и расширения интервала дозирования [45-47]. Двойное ингибирование Ang-2 и VEGF-A фарицимабом приводило к уменьшению макулярного ликеджа [48], объема гиперрефлективных фокусов [49] и эпиретинального фиброза [50], а также улучшало морфологию сосудов у пациентов с диабетическим макулярным отеком [51].*

В каждом клиническом случае окончательное решение о показаниях к лечению средствами, препятствующими новообразованию сосудов (ингибиторами ангиогенеза), выборе режима инъекций принимает врач на основе оценки особенностей клинической картины и течения заболевания.

Противопоказания к интравитреальному введению ранибизумаба**, афлиберцепта**, бролуцизумаба** или фарицимаба:

— *повышенная чувствительность к компонентам препарата,*
— *активные подтвержденные или предполагаемые инфекции глаза или инфекционные процессы периокулярной локализации,*
— *активный интраокулярный воспалительный процесс,*
— *беременность и период грудного вскармливания.*

*Кортикостероид для местного применения (дексаметазон** в виде имплантата интравитреального) обеспечивает длительное (до 6 месяцев) высвобождение действующего вещества в витреальной полости. Дексаметазон**, являясь сильнодействующим кортикостероидом, подавляет воспаление, снижая выраженность отека, отложение фибрина, проницаемость капилляров и миграцию фагоцитов к месту воспаления. Кортикостероиды подавляют*

экспрессию фактора роста эндотелия сосудов, а также предотвращают высвобождение простагландинов, часть из которых являются медиаторами кистовидного макулярного отека [52, 67-69].

*Интравитреальное введение дексаметазона** в виде имплантата интравитреального пациентам целесообразно использовать при ДМО, резистентном к лечению средствами, препятствующими новообразованию сосудов, и лазерному лечению, особенно в случаях артифакии, пациентам с высоким кардиоваскулярным риском [26], а также у тех пациентов, которые не могут соблюдать график частых визитов в лечебное учреждение, требуемых при лечении средствами, препятствующими новообразованию сосудов [70].*

*Применение дексаметазона** в виде имплантата интравитреального требует длительного регулярного мониторинга ВГД. Повторное введение имплантата интравитреального возможно приблизительно через 6 месяцев в случае снижения остроты зрения и/или увеличения толщины сетчатки.*

Противопоказания к интравитреальному введению дексаметазона** в виде имплантата интравитреального:

- *повышенная чувствительность к компонентам препарата;*
- *активные подтвержденные или предполагаемые инфекции глаза или инфекционные процессы периокулярной локализации;*
- *развитая стадия глаукомы с декомпенсацией ВГД, не купирующейся медикаментозной терапией;*
- *афакия с разрывом задней капсулы хрусталика;*
- *наличие переднекамерной интраокулярной линзы (ИОЛ), ирис-клипс ИОЛ, заднекамерной ИОЛ с транссклеральной фиксацией при одновременном наличии разрыва задней капсулы хрусталика.*

*При интравитреальном введении лекарственных средств, препятствующих новообразованию сосудов или дексаметазона** в виде имплантата интравитреального следует учитывать потенциальный риск осложнений, таких как инфекционный и неинфенкционный эндофтальмит, ятрогеннная катаракта, гемофтальм, отслойка сетчатки и другие [19, 71].*

*При использовании лекарственных средств, препятствующих новообразованию сосудов или дексаметазона** в виде имплантата интравитреального предупреждение снижения остроты зрения даже при отсутствии ее улучшения следует считать положительной динамикой по сравнению с естественным течением заболевания.*

- **Рекомендуется** интравитреальное введение (в условиях операционной, под местной анестезией, после обработки кожи век, области вокруг глаз и глазной поверхности противомикробными препаратами для местного применения (включая антибиотики (S01AA), противомикробные препараты другие (S01AX), антисептики и дезинфицирующие средства, включая препараты йода (D08AG)) ферментного препарата – проурокиназы** пациентам с ПДР и преретинальным кровоизлиянием и/или гемофтальмом с целью ускорения его резорбции (возможно в сочетании с интравитреальным введением средства, препятствующего новообразованию сосудов - ранибизумаба**) [41, 72].

Уровень убедительности рекомендаций В (уровень достоверности доказательств – 2) – для ранибизумаба**

Уровень убедительности рекомендаций С (уровень достоверности доказательств – 5) – для проурокиназы**

Противопоказания к интравитреальному введению проурокиназы*:*

– *индивидуальная гиперчувствительность к компонентам препарата;*

– *состояния с высоким риском развития кровотечения, в том числе заболевания крови;*

– *активные подтвержденные или предполагаемые инфекции глаза или инфекционные процессы периокулярной локализации;*

– *активный интраокулярный воспалительный процесс;*

– *беременность и период кормления грудью;*

– *хроническая почечная недостаточность (уровень креатинина сыворотки более 0,02 г/л, мочевины более 0,5 г/л);*

– *тяжелая гепатоцеллюлярная недостаточность (альбумин крови менее 30 г/л).*

- **Рекомендуется** до и после интравитреального введения любого лекарственного средства инстилляции в конъюнктивальную полость глазных капель противомикробных препаратов (АТХ S01AX) с целью профилактики инфекционных осложнений [19].

Уровень убедительности рекомендаций С (уровень достоверности доказательств – 5)

Комментарии: *продолжительность инстилляций противомикробных препаратов (АТХ S01AX) до и после интравитреального введения любого лекарственного средства устанавливает врач на основе комплексной оценки риска инфекционных осложнений, состояния глазной поверхности.*

3.3.2 Витреоретинальная хирургия

- **Рекомендуется** микроинвазивная витрэктомия или витреошвартэктомия (в условиях операционной; под местной анестезией (с использованием глазных капель местных анестетиков – АТХ S01HA), при необходимости с пара- или ретробульбарной инъекцией местноанестезирующих препаратов – АТХ N01BB (при необходимости – с использованием сочетанной анестезии), в условиях медикаментозного мидриаза (с использованием антихолинэргических средств и симпатомиметиков, кроме противоглаукомных препаратов, включая фиксированные комбинации), после обработки кожи век, области вокруг глаз и глазной поверхности противомикробными препаратами для местного применения (включая антибиотики (S01AA), противомикробные препараты другие (S01AX), антисептики и дезинфицирующие средства, включая препараты йода (D08AG)), с использованием противовоспалительных препаратов, при необходимости с сопутствующими манипуляциями, включая тампонаду витреальной полости (материалом офтальмологическим перфторорганическим для временного применения при витреоретинальных операциях или иным высокомолекулярным соединением), эндовитреальную замену перфторорганического соединения на силикон, эндовитреальное введение воздуха, силиконового масла, эндолазеркоагуляцию, круговое или локальное эписклеральное пломбирование пациентам с ПДР, осложненной организовавшимся гемофтальмом и/или тракционной отслойкой сетчатки с захватом области макулы и/или тракционно-регматогенной отслойкой сетчаткой и/или тракцией области макулы, а также при тракционном ДМО с целью восстановления нормальных анатомических соотношений, стабилизации или повышения корригированной остроты зрения [73-75].

  Уровень убедительности рекомендаций С (уровень достоверности доказательств – 5)

  Комментарии: *в ходе микроинвазивной витрэктомии или витреошвартэктомии, при наличии показаний, могут быть выполнены мембранопилинг, ретинотомия, эндолазеркоагуляция, эндодиатермокоагуляция, эндотампонада офтальмологическим газом, материалом офтальмологическим перфторорганическим для временного применения при витреоретинальных операциях, силиконовым маслом и иные манипуляции. Подготовка пациента к хирургическому вмешательству осуществляется совместно с врачом-эндокринологом, врачом-терапевтом. При необходимости назначают прием (осмотр, консультацию) врача-нефролога (при нарушении функции почек), врача-*

кардиолога (при наличии осложнений со стороны сердечно-сосудистой системы), врача-эндокринолога и/или врача-хирурга (при синдроме диабетической стопы).

Врач-офтальмолог, направляющий больного на витреальное вмешательство, должен обращать внимание на несколько моментов:

- степень выраженности патологических изменений для прогнозирования функционального результата операции;

- при кровоизлиянии в стекловидное тело необходимо оценить выраженность геморрагии (небольшое кровоизлияние, не затрудняющее проведение лазерного лечения и не приводящее к инвалидизации, не является показанием к операции);

- адекватность ранее выполненной панретинальной лазерной коагуляции сетчатки (кровоизлияния могут возникать по причине недостаточной коагуляции);

- острота зрения другого глаза (витреоретинальное вмешательство можно рекомендовать раньше при инвалидизации пациента из-за низкой остроты зрения на другом глазу);

- тяжесть общего заболевания, предполагаемая продолжительность жизни пациента, риск анестезии.

- **Рекомендуется** удаление силиконового масла (или иного высокомолекулярного соединения) из витреальной полости (в условиях операционной; под местной анестезией с использованием глазных капель местных анестетиков (АТХ S01HA), при необходимости с пара- или ретробульбарной инъекцией местноанестезирующих препаратов (АТХ N01BB), при необходимости с использованием сочетанной анестезии; в условиях медикаментозного мидриаза (с использованием антихолинэргических средств и симпатомиметиков, кроме противоглаукомных препаратов, включая фиксированные комбинации), после обработки кожи век, области вокруг глаз и глазной поверхности противомикробными препаратами для местного применения (включая антибиотики (S01AA), противомикробные препараты другие (S01AX), антисептики и дезинфицирующие средства, включая препараты йода (D08AG)), с использованием противовоспалительных препаратов, при необходимости с сопутствующими манипуляциями, включая повторную тампонаду витреальной полости (материалом офтальмологическим перфторорганическим для временного применения при витреоретинальных операциях или иным высокомолекулярным соединением), эндовитреальную замену перфторорганического соединения на силиконовое масло, эндовитреальное введение воздуха, силиконового масла, эндолазеркоагуляцию пациентам с ПДР в отдаленном периоде после операции витрэктомии или

витреошвартэктомии с целью предотвращения осложнений, связанных с чрезмерно длительной эндотампонадой силиконовым маслом [75, 76].

Уровень убедительности рекомендаций С (уровень достоверности доказательств – 4)

Комментарии: *продолжительность эндотампонады витреальной полости силиконовым маслом устанавливает врач на основе результатов динамического наблюдения пациента. Решение о необходимости повторной эндотампонады витреальной полости принимает врач на основе оценки состояния глаза пациента, риска рецидива кровоизлияния, отслойки сетчатки и др.*

- **Рекомендуется** до и после витреоретинального хирургического вмешательства инстилляции в конъюнктивальную полость противомикробных препаратов для местного применения (включая антибиотики (S01AA), противомикробные препараты другие (S01AX)), противовоспалительных препаратов (включая кортикостероиды и нестероидные противовоспалительные препараты), нестероидных противовоспалительных и противомикробных средств в комбинации, при необходимости субконъюнктивальные и/или парабульбарные и/или внутримышечные и/или внутривенные инъекции антибактериальных препаратов или противомикробных препаратов системного действия (при отсутствии медицинских противопоказаний), включая антибактериальные препараты системного действия и кортикостероиды системного действия с целью профилактики послеоперационных осложнений [77, 78].

  Уровень убедительности рекомендаций С (уровень достоверности доказательств – 5)

  Комментарии: *продолжительность инстилляций и инъекций лекарственных препаратов до и после витреоретинального хирургического вмешательства устанавливает врач на основе комплексной оценки клинической картины заболевания, особенностей течения операции и послеоперационного периода.*

3.4 Диетотерапия

Диетотерапия проводится в соответствии с Клиническими рекомендациями «Сахарный диабет 1 типа у взрослых»

Комментарии: *необходима количественная оценка усваиваемых углеводов по системе хлебных единиц всем пациентам с СД 1 типа для коррекции дозы инсулина и его аналогов перед едой [1, 79-83]. Общее потребление белков, жиров и углеводов при СД 1 типа не должно отличаться от такового у здорового человека. Выполняется определение соответствия дозы инсулина и его аналогов приему*

углеводов, уровню крови перед едой и ожидаемой физической активности пациентам с СД 1 для улучшения гликемического контроля [1]

Диетотерапия проводится в соответствии с Клиническими рекомендациями «Сахарный диабет 2 типа у взрослых»

Комментарии: *необходимо рассматривать питание как часть терапевтического плана у всех пациентов СД 2 при любом варианте медикаментозной сахароснижающей терапии для достижения метаболических целей [84, 85]. Идеального процентного соотношения жиров белков, жиров и углеводов для всех пациентов с СД не существует. Рекомендации формируются на основе анализа актуального образца питания и метаболических целей. Всем пациентам с избыточной массой тела / ожирением необходимо ограничение калорийности рациона с целью умеренного снижения массы тела. Достижение снижения массы тела наиболее эффективно при одновременном применении физических нагрузок и обучающих программ. Резкие нефизиологические ограничения в питании противопоказаны. Как правило, полезным для снижения массы тела может быть максимальное ограничение жиров (прежде всего животного происхождения) и сахаров, умеренное – продуктов, состоящих из сложных углеводов (крахмалов) и белков. Необходимо добиваться потребление углеводов в составе овощей, цельнозерновых, молочных продуктов, в отличие от источников углеводов, содержащих дополнительно насыщенные или трансжиры, сахара или натрий. Важно включать в рацион продукты богатые моно- и полиненасыщенными жирными кислотами (рыба, растительные масла). Питание должно быть частью терапевтического плана и должно способствовать достижению метаболических целей при любом варианте медикаментозной сахароснижающей терапии. Рекомендации по диетотерапии формируются врачом терапевтического профиля (врачом-эндокринологом, врачом-терапевтом или врачом общей практики (семейным врачом)) в рамках ведения основного заболевания. Рекомендуется оценка усваиваемых углеводов по системе хлебных единиц всем пациентам с СД 2 типа, получающим терапию инсулинами короткого действия и их аналогами для инъекционного введения, для коррекции дозы инсулинов и их аналогов перед едой [1].*

3.5. Обезболивание

- Методы обезболивания не применяются, так как ДР и ДМО не сопровождаются болевым синдромом. Обезболивание при проведении различных вариантов

лечения рассматривается в соответствующих главах (3.2 «Лазерное лечение» и 3.3 «Хирургическое лечение»).

4. Медицинская реабилитация и санаторно-курортное лечение, медицинские показания и противопоказания к применению методов реабилитации, в том числе основанных на использовании природных лечебных факторов

- **Рекомендуется** подбор средств оптической коррекции слабовидения (очки, в том числе с дополнительным увеличением и встроенными монокулярами, специальные средства для получения информации для инвалидов с нарушением зрения) пациентам со слабовидением вследствие ДР и ДМО с целью повышения зрительных функций, качества жизни и социальной адаптации [1, 2, 10, 17].

  Уровень убедительности рекомендаций С (уровень достоверности доказательств – 5).

5. Профилактика и диспансерное наблюдение, медицинские показания и противопоказания к применению методов профилактики

- **Рекомендуется** устранение модифицируемых факторов риска возникновения и прогрессирования ДР и ДМО – компенсация СД (нормализация уровня гликемии согласно целевым показателям HbA1c (табл. 4), контроль артериального давления (табл. 5), и показателей липидного обмена согласно целевым показателям (табл. 6), изменение образа жизни (соблюдение диеты, сохранение двигательной активности) всем больным диабетом с целью профилактики диабетических поражений сетчатки [1, 86-120].

  Уровень убедительности рекомендаций В (уровень достоверности доказательств - 1)

Таблица 4. Целевые показатели гликированного гемоглобина **HbA1c** у больных СД [1]

Особенности статуса	**Целевые показатели HbA1c**					
	Молодой возраст	**Средний возраст**	**Пожилой возраст**			
			Функционально независимые	Функционально зависимые		
				Без старческой астении и/или деменции	Со старческой астенией и/или деменцией	Завершающий этап жизни
Нет сердечно-	< 6,5%	< 7,0%	< 7,5%			

сосудистых заболеваний и/или риска тяжелой гипогликемии				< 8,0%	< 8,5%	Избегать гипогликемий и симптомов гипергликемии
Есть сердечно-сосудистые заболевания и/или риск тяжелой гипогликемии	< 7,0%	< 7,5%	< 8,0%			

Комментарии: *данные целевые значения не относятся к детям, подросткам и беременным. Сердечно-сосудистые заболевания: ишемическая болезнь сердца (инфаркт миокарда в анамнезе, шунтирование/стентирование коронарных артерий, стенокардия), нарушения мозгового кровообращения в анамнезе, заболевания артерий нижних конечностей в анамнезе (с симптоматикой). Основными критериями риска тяжелой гипогликемии являются: тяжелая гипогликемия в анамнезе, бессимптомная гипогликемия, большая продолжительность СД, хроническая болезнь почек – ХБП С 3-5, деменция.*

Таблица 5. Целевые показатели артериального давления [1]

Возраст	Систолическое АД (мм рт. ст.)	Диастолическое АД (мм рт. ст.)
18-65 лет	≥120 и <130	≥ 70 и < 85
Старше 65 лет	≥130 и <140	

Комментарии: *нижняя граница целевых значений АД относится к лицам на антигипертензивной терапии.*

Таблица 6. Целевые уровни показателей липидного обмена у больных СД [1]

Категория больных	**Целевые значения холестерина ЛНП** (ммоль/л)
Очень высокого риска	< 1,8
Высокого риска	< 2,5
Прогрессирование атеросклеротического поражения артерий, развитие острого коронарного синдрома или критической ишемии нижних конечностей, несмотря на достижение уровня холестерина ЛНП < 1,8 ммоль/л	<1,5

Комментарии: *снижение HbA1c до 7% и ниже уменьшает риск микрососудистых осложнений. Более строгий гликемический контроль (HbA1c менее 6,5%) может быть рекомендован отдельным пациентам, если это достижимо без гипогликемических состояний и других нежелательных эффектов [1]. В*

настоящее время врачами-эндокринологами используется алгоритм индивидуализированного выбора целей терапии по HbA1c (табл. 3). Однако, когда интенсивное лечение начинается у пациентов с давним плохим гликемическим контролем, особенно если ретинопатия находится на стадии умеренной непролиферативной ДР или тяжелее, осмотр врача-офтальмолога необходим до начала интенсивного лечения и с 3-месячными интервалами в течение 6-12 месяцев.

- **Рекомендуются** приемы (осмотры, консультации) врача-офтальмолога всех пациентов СД с целью выявления диабетических изменений сетчатки [1, 18, 121, 122] с началом и периодичностью, указанными в табл. 7. Направление пациентов на обследование осуществляет врач-эндокринолог. Диспансерное наблюдение проводится в рамках основного заболевания.

Уровень убедительности рекомендаций С (уровень достоверности доказательств 5)

Таблица 7. Начало и периодичность осмотров больных СД врачом-офтальмологом [1]

Клинические особенности	Периодичность осмотра врачом-офтальмологом
СД 1 типа, взрослые	Не позднее чем через 5 лет от дебюта СД, далее не реже 1 раз в год
СД 2 типа	При постановке диагноза СД, далее не реже 1 раз в год
Женщины с СД, планирующие беременность или беременные	При планировании беременности или в течение первого триместра, далее 1 раз в триместр и не позднее, чем через 1 год после родоразрешения

Комментарии: *внедрение скрининговых программ имеет принципиальное значение для профилактики слепоты и слабовидения вследствие диабетического поражения глаз. Идеальным методом скрининга ДР и ДМО является биомикрофотография глазного дна с использованием фундус-камеры (стереоскопическое фотографирование стандартных полей сетчатки). Выполнение процедуры проводится техническим персоналом, а оценка фотографий выполняется позже врачом-офтальмологом, специализирующимся в области ретинальной патологии [13]. При СД 1 типа риск развития ДР в течение первых 5 лет заболевания незначителен, поэтому осмотр врачом-офтальмологом должен быть проведен не позднее, чем через 5 лет от дебюта заболевания.*

В связи с особенностью заболевания, отсутствием острого начала, СД 2 типа в течение нескольких лет может оставаться недиагностированным, что

значительно увеличивает риск ДР. Около 20% больных СД 2 типа имеют признаки ДР в момент постановки диагноза СД. В связи с этим пациенты должны быть полноценно осмотрены врачом-офтальмологом сразу в момент постановки диагноза СД 2 типа.

Беременность ассоциируется с возможностью быстрого прогрессирования ДР при СД 1 и 2 типа. В связи с этим офтальмологическое обследование женщин, страдающих СД и планирующих беременность, необходимо проводить на этапе планирования беременности, во время первого триместра и далее каждые 3 месяца. Женщина также должна пройти полноценный офтальмологический осмотр в течение первого года после рождения ребенка.

Женщины с гестационным СД не нуждаются в осмотре врачом-офтальмологом с целью диагностики ДР, т.к. не имеют риска развития ДР [7, 10].

Последующие осмотры при СД 1 и 2 типа у взрослых проводятся в соответствии со стадией ДР, но не реже 1 раз в год.

- **Рекомендуются** регулярные офтальмологические осмотры с обязательной офтальмоскопией/биомикроскопией глазного дна всем пациентам с СД, частота которых зависит от особенностей клинической картины и течения заболевания (табл. 8), с целью выявления, оценки тяжести диабетических изменений сетчатки, их мониторинга и выработки тактики ведения пациента [20].

  Уровень убедительности рекомендаций С (уровень достоверности доказательств – 5)

  Таблица 8. Частота офтальмологических осмотров пациентов с СД

Стадия (тяжесть) ДР	**Наличие и вариант ДМО**	**Следующий осмотр**
Отсутствие или минимальная НПДР	нет	через 12 месяцев
Легкая НПДР	нет	через 12 месяцев
	без вовлечения центра	через 3-6 месяцев
	с вовлечением центра	через 1 месяц
Умеренная НПДР	нет	через 6-12 месяцев
	без вовлечения центра	через 3-6 месяцев
	с вовлечением центра	через 1 месяц
Тяжелая НПДР (препролиферативная ДР)	нет	через 3-4 месяцев
	без вовлечения центра	через 2-4 месяцев
	с вовлечением центра	через 1 месяц
ПДР невысокого риска потери зрения	нет	через 3-4 месяцев
	без вовлечения центра	через 2-4 месяцев
	с вовлечением центра	через 1 месяц
ПДР высокого риска потери зрения	нет	через 2-4 месяцев
	без вовлечения центра	через 2-3 месяцев

	с вовлечением центра	через 1 месяц
Терминальная ДР		По показаниям

Комментарии: *при планировании периодичности осмотра врачом-офтальмологом следует учитывать, что риск развития и прогрессирования ДР и ДМО возрастает при определенных состояниях пациента, сопряженных с нарушениями гормонального статуса (беременность, состояние после искусственного прерывания беременности, пубертатный возраст и другие).*

При неожиданном снижении остроты зрения или появлении каких-либо жалоб со стороны органа зрения, обследование у врача-офтальмолога должно быть проведено по возможности скорее, вне зависимости от сроков очередного визита к врачу.

6. Организация оказания медицинской помощи

Первичная специализированная медико-санитарная помощь оказывается врачом-офтальмологом в поликлиническом отделении медицинской организации.

Проведение лечения (лазерных вмешательств, интравитреальных введений лекарственных препаратов или витреальной хирургии) проводится врачом-офтальмологом в амбулаторных условиях, или в условиях дневного стационара, или в условиях круглосуточного стационара.

Показание для плановой госпитализации в медицинскую организацию:

- необходимость выполнения интравитреальных введений лекарственных препаратов или витреоретинальных хирургических вмешательств при невозможности проведения лечения в амбулаторных условиях.

Показание для неотложной госпитализации в медицинскую организацию:

- эндофтальмит как осложнение интравитреального введения лекарственных препаратов [38].

Показание к выписке пациента из медицинской организации:

1) завершение лечения или одного из этапов оказания специализированной, в том числе высокотехнологичной, медицинской помощи в условиях круглосуточного или дневного стационара при условии отсутствия осложнений лечения, требующих медикаментозной коррекции и/или медицинских вмешательств в стационарных условиях;

2) отказ пациента или его законного представителя от специализированной, в том числе высокотехнологичной, медицинской помощи в условиях круглосуточного или дневного стационара;

3) необходимость перевода пациента в другую медицинскую организацию.

7. Дополнительная информация (в том числе факторы, влияющие на исход заболевания или состояния)

Пациент должен владеть информацией о необходимости нормализации уровня гликемии, артериального давления и показателей липидного обмена. Также необходимо настроить пациента на неукоснительное соблюдение всех назначений специалистов (врача-эндокринолога, врача-офтальмолога, врача-нефролога, врача-кардиолога, врача-терапевта, врача общей практики (семейного врача) и т. д.).

Важно акцентировать внимание пациента с СД на необходимость осмотра врачом-офтальмологом не реже 1 раза в год (в случае СД 1 типа – через 5 лет от дебюта заболевания) даже при отсутствии жалоб со стороны органа зрения, а также безотлагательность обращения к врачу-офтальмологу при появлении жалоб со стороны органа зрения.

В случае наличия диабетических изменений со стороны глаз надо разъяснить пациенту рекомендуемую кратность обследования у врача-офтальмолога в зависимости от тяжести изменений, а также необходимость внеплановых осмотров при появлении любых новых зрительных расстройств.

Необходимо обсудить выявленные врачом-офтальмологом изменения со стороны глаз с врачами иных специальностей, курирующих пациента (врача-эндокринолога, врача-нефролога, врача-кардиолога, врача-терапевта, врача общей практики (семейного врача) и т.д.).

Необходимо информировать пациентов, что эффективность лечения ДР и ДМО зависит от своевременности ее начала даже при отсутствии субъективных жалоб со стороны органа зрения.

В случае необратимой слепоты или слабовидения пациент должен владеть полной информацией о возможностях профессиональной, социальной, психологической реабилитации.

В случае применения метода интравитреального введения лекарственных средств необходимо обсудить с пациентом следующие моменты:

- перспективы лечения при помощи интравитреального введения лекарственных препаратов у пациентов с ДМО зависят от своевременного начала лечения и соблюдения оптимального режима инъекций в соответствии с инструкцией к препарату и клиническими рекомендациями на основе данных регулярного мониторинга;

– важно предупреждать пациентов, получающих интравитреальные инъекции, о необходимости незамедлительно сообщать о симптомах, при наличии которых можно заподозрить внутриглазное воспаление (эндофтальмит): боль в глазу или увеличение неприятных ощущений в глазу, усиление покраснения глаза, нечеткости или снижения зрения, увеличение светочувствительности, увеличение числа «летающих мушек» в поле зрения.

В случае проведения лазерной коагуляции сетчатки (ПРЛК или ФЛКГД) необходимо обсудить с пациентом следующие моменты:

– необходимость повторных осмотров и дополнительного лазерного лечения;
– ПРЛК уменьшает риск слабовидения и слепоты, но может иметь побочные эффекты;
– лазерное лечение часто ухудшает периферическое зрение, кроме того, оно может умеренно снизить центральное зрение, но эти побочные эффекты лазеркоагуляции компенсируются долгосрочным снижением риска слабовидения и слепоты;
– у некоторых пациентов, несмотря на проводимое лазерное лечение, может возникнуть кровоизлияние в витреальную полость, которое происходит вследствие течения ДР, а не вызывается лазером (в этом случае пациенту может потребоваться дополнительное лазерное или оперативное лечение).

Критерии оценки качества медицинской помощи

Таблица 9.

№	Критерии качества	Оценка выполнения
1.	Выполнена визометрия	Да/Нет
2.	Выполнена биомикроскопия переднего отдела глаза и стекловидного тела	Да/Нет
3.	Выполнена биомикроскопия глазного дна и/или офтальмоскопия в условиях медикаментозного мидриаза	Да/Нет
4.	Выполнена панретинальная лазерная коагуляция и/или фокальная лазерная коагуляция глазного дна, и/или интравитреальное введение лекарственных средств, препятствующих новообразованию сосудов, или кортикостероидов для местного применения (дексаметазона** в виде имплантата интравитреального), и/или ферментного препарата (проурокиназы**), и/или проведено витреоретинальное хирургическое вмешательство (при наличии медицинских показаний и при отсутствии медицинских противопоказаний)	Да/Нет

Список литературы

1. Алгоритмы специализированной медицинской помощи больным сахарным диабетом / Под редакцией И.И. Дедова, М.В. Шестаковой, О.Ю. Сухаревой. – 12-й выпуск. – М.; 2025. doi: https://doi.org/10.14341/DM20255S
2. Всемирная организация здравоохранения [Internet]. Глобальный доклад по диабету. Женева: Всемирная организация здравоохранения, 2018. 88 с. Лицензия: CC BY-NC-SA 3.0 IGO. Доступ по ссылке: https://apps.who.int/iris/bitstream/handle/10665/275388/9789244565254-rus.pdf
3. Miller K., Fortun J.A. Diabetic macular edema: current understanding, pharmacologic treatment options and developing therapies // Asia Pac J Ophthalmol. 2018. Vol. 7. No. 1. P. 28–35. DOI: 10.22608/APO.2017529
4. Romero-Aroca P., Baget-Bernaldiz M., Pareja-Rios A., et al. Diabetic macular edema pathophysiology: vasogenic versus inflammatory // J Diabetes Res. 2016. Vol. 2016. 17 p. DOI: 10.1155/2016/2156273
5. Haller J.A., Schachat A.P. Update on the pathophysiology, molecular biology, and treatment of macular edema // Advanced studies in ophthalmology. 2007. Vol. 4. No. 7. P. 178–190.
6. Aiello L.P. Vascular endothelial growth factor and the eye: biochemical mechanisms of action and implications for novel therapies // Ophthalmic Res. 1997. Vol. 29. No. 5. P. 354–362. DOI: 10.1159/000268033
7. Klein R., Klein B.E., Moss S.E., et al. The Wisconsin Epidemiologic Study of Diabetic Retinopathy: II. Prevalence and risk of diabetic retinopathy when age at diagnosis is less than 30 years // Arch Ophthalmol. 1984. Vol. 102. No. 4. P. 520–526. DOI: 10.1001/archopht.1984.01040030398010
8. Klein R., Klein B.E., Moss S.E., et al. The Wisconsin Epidemiologic Study of Diabetic Retinopathy: III. Prevalence and risk of diabetic retinopathy when age at diagnosis is 30 or more years // Arch Ophthalmol. 1984. Vol. 102. No. 4. P. 527–532. DOI: 10.1001/archopht.1984.01040030405011
9. Klein R., Moss S.E., Klein B.E., et al. The Wisconsin Epidemiologic Study of Diabetic Retinopathy: XI. The incidence of macular edema // Ophthalmology. 1989. Vol. 96. No. 10. P. 1501–1510. DOI: 10.1016/s0161-6420(89)32699-6
10. Здоровье глаз и сахарный диабет. Руководство для медицинских работников. IDF и фонд Фреда Холлоуза. Брюссель, Бельгия. 2017. 40 с. Доступ по ссылке: https://www.idf.org/component/attachments/attachments.html?id=875&task=download

11. Bourne R.R., Stevens G.A., White R.A., et al. Causes of vision loss worldwide, 1990–2010: a systematic analysis // Lancet Glob Health. 2013. Vol. 1. No. 6. P. e339–349. DOI: 10.1016/S2214-109X(13)70113-X
12. Липатов Д.В., Викулова О.К., Железнякова А.В., и др. Эпидемиология диабетической ретинопатии в Российской Федерации по данным Федерального регистра пациентов с сахарным диабетом (2013-2016 гг.) // Сахарный диабет. 2018. Т. 21. № 4. С. 230-240. DOI: 10.14341/DM9797
13. Porta M., Kohner E. M. Screening for diabetic retinopathy in Europe // Diabetic Medicine. 1991. Vol. 8. No. 3. P. 197–198. DOI: 10.1111/j.1464-5491.1991.tb01571.x
14. Early Treatment Diabetic Retinopathy Study Research Group. Early photocoagulation for diabetic retinopathy. ETDRS report number 9 // Ophthalmology. 1991. Vol. 98. No. 5. P. 766–785. DOI: 10.1016/S0161-6420(13)38011-7
15. Early Treatment Diabetic Retinopathy Study Research Group. Photocoagulation for diabetic macular edema. Early Treatment Diabetic Retinopathy Study report number 1 // Arch Ophthalmol. 1985. Vol. 103. No. 12. P. 1796–1806. DOI: 10.1001/archopht.1985.01050120030015
16. Руководство по клинической офтальмологии. Под ред. А.Ф. Бровкиной, Ю.С. Астахова. Москва: Медицинское информационное агентство, 2014. 955 с.
17. Аветисов С.Э., Егоров Е.А., Мошетова Л.К., Нероев В.В., Тахчиди Х.П. Офтальмология: национальное руководство. 2-е изд. Москва: ГЭОТАР-Медиа, 2018. 904 с.
18. International Council of Ophthalmology [Internet]. ICO Guidelines for Diabetic Eye Care. 2017. 40 p. [Дата обращения: 23.04.2022] Доступ по ссылке: https://icoph.org/eye-care-delivery/diabetic-eye-care
19. Нероев В.В., Астахов Ю.С., Коротких С.А., и др. Протокол выполнения интравитреального введения лекарственных препаратов. Консенсус Экспертного совета по заболеваниям сетчатки и зрительного нерва Общероссийской общественной организации «Ассоциация врачей-офтальмологов» // Вестник офтальмологии. 2020. Т. 136. № 6. С.251–263. DOI: 10.17116/oftalma2020136062251.
20. Flaxel C.J., Adelman R.A., Bailey S.T., et al. Diabetic Retinopathy Preferred Practice Pattern® // Ophthalmology. 2020. Vol. 127. No. 1. P. P66–P145. DOI: 10.1016/j.ophtha.2019.09.025
21. Санитарно-эпидемиологические правила и нормативы СанПиН 3.3686-21 «Санитарно-эпидемиологические требования по профилактике инфекционных

болезней» (постановление Главного государственного санитарного врача РФ от 28.01.2021 г. № 2).

22. Управление плановой госпитализацией в многопрофильной больнице. Методические рекомендации.- № 2001/144 : (утв. Минздравом РФ 09.11.2001).
23. До- и послетестовое консультирование как профилактика передачи ВИЧ: Методические рекомендации МР 3.1.5.0076/1-13.- М.: Федеральный центр гигиены и эпидемиологии Роспотребнадзора.- 2014.-26 с.
24. Shields M.B. Glaucoma in diabetic patients. In: Feman S.S., editor. Ocular problems in diabetes mellitus. Boston: Blackwell Scientific Publications, 1992. P. 307-319.
25. Virgili G., Menchini F., Casazza G., et al. Optical coherence tomography (OCT) for detection of macular oedema in patients with diabetic retinopathy // Cochrane Database Syst Rev. 2015. No. 1. 57 p. DOI: 10.1002/14651858.CD008081.pub3
26. Schmidt-Erfurth U., Garcia-Arumi J., Bandello F., et al. Guidelines for the Management of Diabetic Macular Edema by the European Society of Retina Specialists (EURETINA) // Ophthalmologica. 2017. Vol. 237. No. 4. P. 185–222. DOI: 10.1159/000458539
27. Tey K.Y., Teo K., Tan A.C.S., et al. Optical coherence tomography angiography in diabetic retinopathy: a review of current applications // Eye Vis (Lond). 2019. Vol. 6. No. 37. DOI: 10.1186/s40662-019-0160-3
28. Johannesen S.K. Viken J.N., Vergmann A.S., Grauslund J., et al. Optical coherence tomography angiography and microvascular changes in diabetic retinopathy: a systematic review // Acta Ophthalmol. 2019. Vol. 97. No. 1. P. 7–14. DOI: 10.1111/aos.13859
29. Diabetes Control and Complication Trial Research Group. The effect of intensive treatment of diabetes on the development and progression of long-term complication in insulin dependent diabetes mellitus // N Engl J Med. 1993. Vol. 329. No. 14. P. 977–986. DOI: 10.1056/NEJM199309303291401
30. UK Prospective Diabetes Study Group. Intensive blood-glucose control with sulphonylureas or insulin compared with conventional treatment and risk of complications in patients with type 2 diabetes (UKPDS 33) // Lancet. 1998. Vol. 352. No. 9131. P. 837–853. DOI: 10.1016/S0140-6736(98)07019-6
31. Diabetes Control and Complication Trial Research Group. The relationship of glycemic exposure (HbA1c) to the risk of development and progression of retinopathy in the diabetes control and complication trial // Diabetes. 1995. Vol. 44. No. 8. P. 968–983. DOI: 10.2337/diab.44.8.968
32. Stephenson J., Fuller, J.H. & EUROBIAB IDDM Complications Study Group. Microvascular and acute complications in IDDM patients: the EURODIAB IDDM

Complications Study // Diabetologia. 1994. Vol. 37. No. 3. P. 278–285. DOI: 10.1007/BF00398055

33. Stratton I.M., Kohner E.M., Aldington S.J., et al. UKPDS 50: risk factors for incidence and progression of diabetic retinopathy in type II diabetes over 6 years from diagnosis // Diabetologia. 2001. Vol. 44. No. 2. P. 156–163. DOI: 10.1007/s001250051594
34. Keech A.C., Mitchell P., Summanen P.A., et al. FIELD study investigators. Effect of fenofibrate on the need for laser treatment for diabetic retinopathy (FIELD study): a randomised controlled trial // Lancet. 2007. Vol. 370. No. 9600. P. 1687–1697. DOI: 10.1016/S0140-6736(07)61607-9
35. Keech A.C. Simes R.J., Barter P., et al. FIELD study investigators. Effect of long-term fenofibrate therapy on cardiovascular events in 9795 people with type 2 diabetes mellitus (the FIELD study): randomised controlled trial // Lancet. 2005. Vol. 366. No. 9500. P. 1849–1861. DOI: 10.1016/S0140-6736(05)67667
36. ACCORD Study Group; ACCORD Study Eye Group, Chew E.Y., Ambrosius W.T., Davis M.D., et al. Effects of medical therapies on retinopathy progression in type 2 diabetes // N Engl J Med. 2010. Vol. 363. No. 3. P. 233–244. DOI: 10.1056/NEJMoa1001288
37. The Diabetic Retinopathy Study Research Group. Photocoagulation treatment of proliferative diabetic retinopathy. Clinical application of Diabetic Retinopathy Study (DRS) findings, DRS Report Number 8 // Ophthalmology. 1981. Vol. 88. No. 7. P. 583–600. DOI: 10.1016/S0161-6420(81)34978-1
38. The Diabetic Retinopathy Study Research Group. Indications for photocoagulation treatment of diabetic retinopathy: Diabetic Retinopathy Study Report no. 14. // Int. Ophthalmol. Clin. 1987. Vol. 27. No. 4. P. 239–252. DOI: 10.1097/00004397-198702740-00004
39. Evans J.R., Michelessi M., Virgili G. Laser photocoagulation for proliferative diabetic retinopathy // Cochrane Database Syst Rev. 2014. Vol. 2014. No. 11. 47 p. DOI: 10.1002/14651858.CD011234.pub2
40. Moutray T., Evans J.R., Lois N., et al. Different lasers and techniques for proliferative diabetic retinopathy // Cochrane Database Syst Rev. 2018. Vol. 3. No. 3. 104 p. DOI: 10.1002/14651858.CD012314.pub2
41. Gross J.G., Glassman A.R., Jampol L.M., et al. Panretinal Photocoagulation vs Intravitreous Ranibizumab for Proliferative Diabetic Retinopathy: A Randomized Clinical Trial // JAMA. 2015. Vol. 314. No. 20. P.2137–2146. DOI: 10.1001/jama.2015.15217

42. Nguyen Q.D Brown DM, Marcus DM et al. Ranibizumab for diabetic macular edema: Results from 2 phase III randomized trials: RISE and RIDE // Ophthalmology. 2012. Vol. 119. No. 4. P.789–801. DOI: 10.1016/j.ophtha.2011.12.039
43. Do D.V., Nguyen Q.D., Boyer D., et al. One-year outcomes of the DA Vinci Study of VEGF Trap-Eye in eyes with diabetic macular edema // Ophthalmology. 2012. Vol. 119. No. 8. P. 1658–1665.DOI: 10.1016/j.ophtha.2012.02.010
44. Brown D.M. Emanuelli A., Bandello F., et al. KESTREL and KITE: 52-week results from two phase III pivotal trials of brolucizumab for diabetic macular edema // Am J Ophthalmol. 2022. Vol. 238. P.157–172. DOI: 10.1016/j.ajo.2022.01.004
45. Wong T.Y., Haskova Z., Asik K., et al. Faricimab Treat-and-Extend for Diabetic Macular Edema: two-year results from the randomized phase 3 YOSEMITE and RHINE Trials // Ophthalmology. 2024. Vol. 131. No. 6. P. 708–723. DOI: 10.1016/j.ophtha.2023.12.026
46. Wykoff C.C., Abreu F., Adamis A.P., et al. Efficacy, durability, and safety of intravitreal faricimab with extended dosing up to every 16 weeks in patients with diabetic macular oedema (YOSEMITE and RHINE): two randomised, double-masked, phase 3 trials // Lancet. 2022. Vol. 399. P. 10326. P. 741-755. DOI: 10.1016/S0140-6736(22)00018-6
47. Pollreisz A., Camino A., Gibson K., et al.; Faster time to retinal fluid control with faricimab versus aflibercept in patients with DME in the phase 3 YOSEMITE/RHINE trials // Invest Ophthalmol Vis Sci. 2023. Vol. 64. No. 8. P. 2817
48. Goldberg R.A., Kolomeyer A., Nudleman E., et al. Faricimab reduces macular leakage vs aflibercept in patients with DME // Invest Ophthalmol Vis Sci. 2023. Vol. 64. No. 8. P. 2816
49. Maunz A., von Schulthess E., Patel K.M., et al. Automated segmentation of hyperreflective foci in diabetic macular edema shows greater volume reduction by faricimab vs aflibercept in phase 3 YOSEMITE and RHINE // Invest Ophthalmol Vis Sci. 2023. Vol. 64. No.9. P. PB0039
50. Jaffe G.J., Ogura Y., Deak G., et al. Impact of faricimab vs aflibercept on epiretinal membrane formation over 2 years in eyes with DME in the YOSEMITE/RHINE phase 3 trials. 2023. Доступ по ссылке: https://medically.gene.com/content/dam/pdmahub/restricted/ophthalmology/asrs-2023/ASRS-2023-presentation-jaffe-impact-of-faricimab-vs-aflibercept.pdf
51. Takamura Y., Yamada Y., Morioka M., et al. Turnover of microaneurysms after intravitreal injections of faricimab for diabetic macular edema // Invest Ophthalmol Vis Sci. 2023. Vol. 64. No. 13. P. 31. DOI: 10.1167/iovs.64.13.31

52. Boyer D.S., Yoon Y.H., Belfort R. Jr., et al. Ozurdex MEAD Study Group. Three-year, randomized, sham-controlled trial of dexamethasone intravitreal implant in patients with diabetic macular edema // Ophthalmology. 2014. Vol. 121. No. 10. P. 1904–1914. DOI: 10.1016/j.ophtha.2014.04.024
53. Elman M.J., Ayala A., Bressler N.M., et al. Diabetic Retinopathy Clinical Research Network. Intravitreal ranibizumab for diabetic macular edema with prompt versus deferred laser treatment: 5-year randomized trial results // Ophthalmology. 2015. Vol. 122. No. 2. P. 375–381. DOI: 10.1016/j.ophtha.2014.08.047
54. Diabetic Retinopathy Clinical Research Network, Wells J.A., Glassman A.R., Ayala A.R., et al. Aflibercept, bevacizumab, or ranibizumab for diabetic macular edema // N Engl J Med. 2015. Vol. 372. No. 13. P. 1193–1203. DOI: 10.1056/NEJMoa1414264
55. Wells J.A., Glassman A.R., Ayala A.R., et al. Diabetic Retinopathy Clinical Research Network. Aflibercept, Bevacizumab, or Ranibizumab for Diabetic Macular Edema: Two-Year Results from a Comparative Effectiveness Randomized Clinical Trial // Ophthalmology. 2016. Vol. 123. No. 6. P. 1351–1359. DOI: 10.1016/j.ophtha.2016.02.022
56. Papadopoulos N., Martin J., Ruan Q., et al. Binding and neutralization of vascular endothelial growth factor (VEGF) and related ligands by VEGF Trap, ranibizumab and bevacizumab // Angiogenesis. 2012. Vol. 15. No. 2. P. 171–185. DOI: 10.1007/s10456-011-9249-6
57. Prevention of blindness from diabetes mellitus: report of a WHO consultation in Geneva 9-11 November 2005. Switzerland: WHO press, 2005. 39 p.
58. Massin P., Bandello F., Garweg J.G., et al. Safety and efficacy of ranibizumab in diabetic macular edema (RESOLVE Study): a 12-month, randomized, controlled, double-masked, multicenter phase II study // Diabetes Care. 2010. Vol. 33. No. 11. P. 2399–2405. DOI: 10.2337/dc10-0493
59. Mitchell P., Bandello F., Schmidt-Erfurth U., et al. RESTORE study group. The RESTORE study: ranibizumab monotherapy or combined with laser versus laser monotherapy for diabetic macular edema // Ophthalmology. 2011. Vol. 118, No. 4. P. 615–625. DOI: 10.1016/j.ophtha.2011.01.031
60. Do D.V., Schmidt-Erfurth U., Gonzalez V.H., et al. The DA VINCI Study: phase 2 primary results of VEGF Trap-Eye in patients with diabetic macular edema // Ophthalmology. 2011. Vol. 118. P. 1819–1826. DOI: 10.1016/j.ophtha.2011.02.018

61. Brown D.M., Schmidt-Erfurth U., Do D.V, et al. Intravitreal aflibercept for diabetic macular edema: 100-week results from the VISTA and VIVID studies // Ophthalmology. 2015. Vol. 122. No. 10. P. 2044–2052. DOI: 10.1016/j.ophtha.2015.06.017
62. Stewart M.W. Aflibercept (VEGF Trap-eye): the newest anti-VEGF drug // Br J Ophthalmol. 2012. Vol. 96. No. 9. P. 1157–1158. DOI: 10.1136/bjophthalmol-2011-300654
63. Waltl, I., Zehetner, C., Seifarth, C., et al. Effects of Intravitreal Aflibercept on Galectin-1 and Vascular Endothelial Growth Factor-A Plasma Levels in Patients with Diabetic Retinopathy // Curr Eye Res. 2018. Vol. 43. No. 3. P. 368–375. DOI: 10.1080/02713683.2017.1403632
64. Kaiser P.K., Turner K.C., Bihorel S., et al. Population pharmacokinetic modeling and simulation of ocular clearance for aflibercept 8 mg and 2 mg and association with durability of effect // Invest Ophthalmol Vis Sci. 2024. Vol. 65. No.7. 3154
65. Korobelnik, J.F., Lanzetta, P., Wykoff, C.C., et al. Sustained disease control with aflibercept 8 mg: a new benchmark in the management of retinal neovascular diseases // Eye. 2024. Vol. 38. No.17. P. 3218–3221. DOI: 10.1038/s41433-024-03312-w
66. Brown D.M., Boyer D.S., Do D.V., et al. Intravitreal aflibercept 8 mg in diabetic macular oedema (PHOTON): 48-week results from a randomised, double-masked, non-inferiority, phase 2/3 trial // Lancet. 2024. Vol. 403. No. 10432. P. 1153-1163. DOI: 10.1016/S0140-6736(23)02577-1
67. Elman M.J., Aiello L.P., Beck R.W., et al. Diabetic Retinopathy Clinical Research Network. Randomized trial evaluating ranibizumab plus prompt or deferred laser or triamcinolone plus prompt laser for diabetic macular edema // Ophthalmology. 2010. Vol. 117. No. 6. P. 1064–1077.e35. DOI: 10.1016/j.ophtha.2010.02.031
68. Callanan D.G. Gupta S, Boyer DS, et al. Ozurdex PLACID Study Group. Dexamethasone intravitreal implant in combination with laser photocoagulation for the treatment of diffuse diabetic macular edema // Ophthalmology. 2013. Vol.120. No. 9. P. 843–851. DOI: 10.1016/j.ophtha.2013.02.018
69. Haller J.A. Kuppermann B.D., Blumenkranz M.S., et al. Dexamethasone DDS Phase II Study Group. Randomized controlled trial of an intravitreous dexamethasone drug delivery system in patients with diabetic macular edema // Arch Ophthalmol. 2010. Vol. 128. No. 3. P. 289–296. DOI: 10.1001/archophthalmol.2010.21
70. Giovannini A., Parravano M., Ricci F., Bandello F. Management of diabetic macular edema with intravitreal dexamethasone implants: Expert recommendations using a

Delphi-based approach // Eur J Ophthalmol. 2019. Vol. 29. No. 1. P. 82–91. DOI: 10.1177/1120672118781236

71. Forooghian F., Albiani D.A., Kirker A.W., Merkur A.B. Comparison of endophthalmitis rates following intravitreal injection of compounded bevacizumab, ranibizumab, and aflibercept // Can J Ophthalmol. 2017. Vol. 52. No. 6. P. 616–619. DOI: 10.1016/j.jcjo.2017.04.016
72. Бойко Э.В., Даниличев В.Ф., Сажин Т.Г. и др. Методы клинического применения рекомбинантной проурокиназы в офтальмологической практике // РМЖ. Клиническая офтальмология. 2017. Т. 18. № 2. С. 118–129. DOI: 10.21689/2311-7729-2017-17-2-118-129
73. Flynn H.W. Jr., Chew E.Y., Simons B.D., et al. Pars plana vitrectomy in the Early Treatment Diabetic Retinopathy Study. ETDRS report number 17. The Early Treatment Diabetic Retinopathy Study research group // Ophthalmology. 1992. Vol. 99. No. 9. P. 1351–1357. DOI: 10.1016/s0161-6420(92)31779-8
74. Early vitrectomy for severe proliferative diabetic retinopathy in eyes with useful vision. Clinical application of results of a randomized trial – Diabetic Retinopathy Vitrectomy Study report 4. The Diabetic Retinopathy Vitrectomy Study Research Group // Ophthalmology. 1988. Vol. 95. No. 10. P.1321–1334. DOI: 10.1016/s0161-6420(88)33014-9
75. Херш П.С. Офтальмохирургия / П.С. Херш, Б.М. Загельбаум, С.Л. Кремерс. Москва: Медицинская литература, 2016. 400 с.
76. Tsui M.C., Hsieh Y.T., Yang C.M. Silicone oil removal after extended tamponade in proliferative diabetic retinopathy – long range of follow-up // Eye. 2020. Vol. 34. No. 12. P. 2307–2314. DOI: 10.1038/s41433-020-0815-2
77. Villegas V.M., González M.P., Berrocal A.M., Murray T.G. Pharmacotherapy as an adjunct to vitrectomy // Ther Adv Ophthalmol. 2021. Vol. 13. DOI: 10.1177/25158414211016105
78. Kudasiewicz-Kardaszewska A.J., Ozimek M.A., Kardaszewska A., et al. Modern Endophthalmitis Control: The Complete Early Vitrectomy for Endophthalmitis (CEVE) Protocol and Surgical Prophylaxis // Cureus. 2025. Vol. 17. No. 9. e91513. DOI: 10.7759/cureus.91513
79. Laurenzi A., Bolla A.M., Panigoni G., et al. Effects of carbohydrate counting on glucose control and quality of life over 24 weeks in adult patients with type 1 diabetes on continuous subcutaneous insulin infusion: A randomized, prospective clinical trial (GIOCAR) // Diabetes Care. 2011. Vol. 34. No. 4. P. 823–827. DOI: 10.2337/dc10-1490

80. Sämann A., Mühlhauser I., Bender R., et al. Glycaemic control and severe hypoglycaemia following training in flexible, intensive insulin therapy to enable dietary freedom in people with type 1 diabetes: a prospective implementation study // Diabetologia. 2005. Vol. 48. No. 10. P. 1965–1970. DOI: 10.1007/s00125-005-1905-1
81. Bell K.J., Barclay A.W., Petocz P., et al. Efficacy of carbohydrate counting in type 1 diabetes: a systematic review and meta-analysis // Lancet Diabetes Endocrinol. 2014. Vol. 2. No. 2. P. 133–140. DOI: 10.1016/S2213-8587(13)70144-X
82. Elliott J., Lawton J., Rankin D., et al. The 5x1 DAFNE study protocol: a cluster randomised trial comparing a standard 5 day DAFNE course delivered over 1 week against DAFNE training delivered over 1 day a week for 5 consecutive weeks // BMC Endocr Disord. 2012. Vol. 12. No. 28. DOI: 10.1186/1472-6823-12-28
83. Haas L., Maryniuk M., Beck J., et al. National standards for diabetes self-management education and support // Diabetes Care. 2013. Vol. 36. Suppl. 1. P. S100–S108. DOI: 10.2337/dc13-S100
84. Evert A.B., Boucher J.L., Cypress M., et al. Nutrition therapy recommendations for the management of adults with diabetes // Diabetes Care. 2014. Vol. 37. Suppl. 1. P. S120–S143. DOI: 10.2337/dc14-S120
85. Davies M.J., D'Alessio D.A., Fradkin J., et al. Management of hyperglycemia in type 2 diabetes, 2018. A Consensus Report by the American Diabetes Association (ADA) and the European Association for the Study of Diabetes (EASD) // Diabetes Care. 2018. Vol. 41. No. 12. P. 2669–2701. DOI: 10.2337/dci18-0033
86. Diabetes Control and Complications Trial Research Group, Nathan D.M., Genuth S., Lachin J., et al. The effect of intensive treatment of diabetes on the development and progression of long-term complications in insulin-dependent diabetes mellitus. N Engl J Med. 1993. Vol. 329. No. 14. P. 977–986. DOI: 10.1056/NEJM199309303291401.
87. Diabetes Control and Complications Trial/Epidemiology of Diabetes Interventions and Complications Research Group, Lachin J.M., Genuth S., Cleary P., et al. Retinopathy and nephropathy in patients with type 1 diabetes four years after a trial of intensive therapy // N Engl J Med. 2000. Vol. 342. No. 6. P. 381–389. DOI: 10.1056/NEJM200002103420603
88. American Diabetes Association. 6. Glycemic Targets: Standards of Medical Care in Diabetes – 2019 // Diabetes Care. 2019. Vol. 42. Suppl. 1. P. S61–S70. DOI: 10.2337/dc19-S006
89. UK Prospective Diabetes Study (UKPDS) Group. Effect of intensive blood-glucose control with metformin on complications in overweight patients with type 2 diabetes

(UKPDS 34) // Lancet. 1998. Vol.352. No. 9131. P. 854–865. DOI: 10.1016/S0140-6736(98)07037-8

90. UK Prospective Diabetes Study (UKPDS) Group. Intensive blood-glucose control with sulphonylureas or insulin compared with conventional treatment and risk of complications in patients with type 2 diabetes (UKPDS 33) // Lancet. 1998. Vol. 352. No. 9131. P. 837–853. DOI: 10.1016/S0140-6736(98)07019-6
91. Action to Control Cardiovascular Risk in Diabetes Study Group, Gerstein H.C., Miller M.E., Byington R.P., et al. Effects of intensive glucose lowering in type 2 diabetes // N Engl J Med. 2008. Vol. 358. No. 24. P. 2545–2559. DOI: 10.1056/NEJMoa0802743
92. Duckworth W., Abraira C., Moritz T., et al. Glucose control and vascular complications in veterans with type 2 diabetes // N Engl J Med. 2009. Vol. 360. No. 2. P. 129–139. DOI: 10.1056/NEJMoa0808431
93. ADVANCE Collaborative Group, Patel A., MacMahon S., Chalmers J., et al. Intensive blood glucose control and vascular outcomes in patients with type 2 diabetes // N Engl J Med. 2008. Vol. 358. No. 24. P. 2560–2572. DOI: 10.1056/NEJMoa0802987
94. Skyler J.S., Bergenstal R., Bonow R.O., et al. Intensive glycemic control and the prevention of cardiovascular events: implications of the ACCORD, ADVANCE, and VA Diabetes Trials: a position statement of the American Diabetes Association and a scientific statement of the American College of Cardiology Foundation and the American Heart Association // Diabetes Care. 2009. Vol. 32. No. 1. P. 187–192. DOI: 10.2337/dc08-9026
95. Дедов И.И., Шестакова М.В., Аметов А.С., и др. Консенсус совета экспертов Российской ассоциации эндокринологов по инициации и интенсификации сахароснижающей терапии у больных сахарным диабетом 2 типа // Сахарный диабет. 2011. Т. 14. № 4. С. 6–17. DOI: 10.14341/2072-0351-5810
96. Inzucchi S.E, Bergenstal R.M., Buse J.B., et al. Management of hyperglycaemia in type 2 diabetes: a patient-centered approach. Position statement of the American Diabetes Association (ADA) and the European Association for the Study of Diabetes (EASD) // Diabetologia. 2012. Vol. 55. No. 6. P. 1577–1596. DOI: 10.1007/s00125-012-2534-0
97. Action to Control Cardiovascular Risk in Diabetes Follow-On (ACCORDION) Eye Study Group and the Action to Control Cardiovascular Risk in Diabetes Follow-On (ACCORDION) Study Group. Persistent Effects of Intensive Glycemic Control on Retinopathy in Type 2 Diabetes in the Action to Control Cardiovascular Risk in Diabetes (ACCORD) Follow-On Study // Diabetes Care. 2016. Vol. 39. No. 7. P. 1089–1100. DOI: 10.2337/dc16-0024

98. Nathan D.M., Kuenen J., Borg R., et al. Translating the A1C assay into estimated average glucose values // Diabetes Care. 2008. Vol. 31. No. 8. P. 1473–1478. DOI: 10.2337/dc08-0545
99. Fisher M. Statins for people with type 1 diabetes: when should treatment start? // Pract Diabetes. 2016. Vol. 33. No. 1. P. 10–11. DOI: 10.1002/pdi.1990
100. Cholesterol Treatment Trialists' (CTT) Collaborators, Kearney P.M., Blackwell L., Collins R., et al. Efficacy of cholesterol-lowering therapy in 18,686 people with diabetes in 14 randomised trials of statins: a meta-analysis // Lancet. 2008. Vol. 371. No. 9607. P. 117–125. DOI: 10.1016/S0140-6736(08)60104-X
101. Rabar S., Harker M., O'Flynn N., Wierzbicki A.S. Lipid modification and cardiovascular risk assessment for the primary and secondary prevention of cardiovascular disease: summary of updated NICE guidance // BMJ. 2014. Vol. 349. g4356. DOI: 10.1136/bmj.g4356
102. Livingstone S.J., Looker H.C., Hothersall E.J., et al. Risk of Cardiovascular Disease and Total Mortality in Adults with Type 1 Diabetes: Scottish Registry Linkage Study // PLoS Med. 2012. Vol. 9. No. 10. e1001321. DOI: 10.1371/journal.pmed.1001321
103. Heart Protection Study Collaborative Group. MRC/BHF Heart Protection Study of cholesterol lowering with simvastatin in 20,536 high-risk individuals: a randomised placebo-controlled trial // Lancet. 2002. Vol. 360. No. 9326. P. 7–22. DOI: 10.1016/S0140-6736(02)09327-3
104. Cosentino F., Grant P.J, Aboyans V., et al. 2019 ESC Guidelines on diabetes, pre-diabetes, and cardiovascular diseases developed in collaboration with the EASD // Eur Heart J. 2020. Vol. 41. No. 2. P. 255-323. DOI: 10.1093/eurheartj/ehz486
105. Hansen T.W., Kikuya M., Thijs L., et al. Diagnostic thresholds for ambulatory blood pressure moving lower: a review based on a meta-analysis-clinical implications // J Clin Hypertens (Greenwich). 2008. Vol. 10. No. 5. P. 377–381. DOI:10.1111/j.1751-7176.2008.07681.x
106. Arguedas J.A., Leiva V., Wright J.M. Blood pressure targets for hypertension in people with diabetes mellitus // Cochrane Database Syst Rev. 2013. No. 10. CD008277. 35 p. DOI: 10.1002/14651858 .CD008277.pub2
107. Thomopoulos C., Parati G., Zanchetti A. Effects of blood-pressure-lowering treatment on outcome incidence in hypertension. 10 - Should blood pressure management differ in hypertensive patients with and without diabetes mellitus? Overview and meta-analyses of randomized trials // J Hypertens. 2017. Vol. 35. No. 5. P. 922–944. DOI: 10.1097/HJH.0000000000001276

108. Bulugahapitiya U., Siyambalapitiya S., Sithole J., Idris I. Is diabetes a coronary risk equivalent? Systematic review and meta-analysis // Diabet Med. 2009. Vol. 26. No. 2. P. 142–148. DOI: 10.1111/j.1464-5491.2008.02640.x
109. Brunström M., Carlberg B. Effect of antihypertensive treatment at different blood pressure levels in patients with diabetes mellitus: systematic review and meta-analyses // BMJ. 2016. Vol. 352. i717. DOI: 10.1136/bmj.i717
110. Rawshani A., Rawshani A., Franzén S., et al. Range of Risk Factor Levels: Control, Mortality, and Cardiovascular Outcomes in Type 1 Diabetes Mellitus // Circulation. 2017. Vol. 135. No. 16. P. 1522–1531. DOI: 10.1161/CIRCULATIONAHA.116.025961
111. Xie X., Atkins E., Lv J., et al. Effects of intensive blood pressure lowering on cardiovascular and renal outcomes: updated systematic review and meta-analysis // Lancet. 2016. Vol. 387. No. 10017. P. 435–443. DOI: 10.1016/S0140-6736(15)00805-3
112. Colhoun H.M., Betteridge D.J., Durrington P.N., et al. Primary prevention of cardiovascular disease with atorvastatin in type 2 diabetes in the Collaborative Atorvastatin Diabetes Study (CARDS): multicentre randomized placebo-controlled trial // Lancet. 2004. Vol. 364. No. 9435. P. 685–696. DOI: 10.1016/S0140-6736(04)16895-5
113. Baigent C., Keech A., Kearney P.M., et al. Efficacy and safety of cholesterol-lowering treatment:prospective meta-analysis of data from 90,056 participants in 14 randomised trials of statins // Lancet. 2005. Vol. 366. No. 9493. P. 1267–1278. DOI: 10.1016/S0140-6736(05)67394-1
114. Catapano A.L., Graham I., De Backer G., et al. 2016 ESC/EAS Guidelines for the Management of Dyslipidaemias // Eur Heart J. 2016. Vol. 37. No. 39. P. 2999–3058. DOI: 10.1093/eurheartj/ehw272
115. Grundy S.M., Stone N.J., Bailey A.L., et al. 2018 AHA/ACC/ AACVPR/AAPA/ABC/ACPM/ADA/AGS/APhA/ASPC/NLA/PCNA Guideline on the Management of Blood Cholesterol: A Report of the American College of Cardiology/American Heart Association Task Force on Clinical Practice Guidelines // J Am Coll Cardiol. 2019. Vol. 73. No. 24. P. e285–e350. DOI: 10.1016/j.jacc.2018.11.003
116. Cholesterol Treatment Trialists' (CTT) Collaboration, Fulcher J., O'Connell R., Voysey M., et al. Efficacy and safety of LDL-lowering therapy among men and women: meta-analysis of individual data from 174,000 participants in 27 randomised trials // Lancet. 2015. Vol. 385. No. 9976. P. 1397–1405. DOI: 10.1016/S0140-6736(14)61368-4
117. Cholesterol Treatment Trialists' (CTT) Collaboration, Baigent C., Blackwell L., Emberson J., et al. Efficacy and safety of more intensive lowering of LDL cholesterol: a

meta-analysis of data from 170,000 participants in 26 randomised trials // Lancet. 2010. Vol. 376. No. 9753. P. 1670–1681. DOI: 10.1016/S0140-6736(10)61350-5

118. ONTARGET Investigators, Yusuf S., Teo K.K., Pogue J., et al. Telmisartan, ramipril, or both in patients at high risk for vascular events // N Engl J Med. 2008. Vol. 358. No. 15. P. 1547–1559. DOI: 10.1056/NEJMoa0801317

119. Grenier J., Goodman S.G., Leiter L.A., et al. Blood Pressure Management in Adults With Type 2 Diabetes: Insights From the Diabetes Mellitus Status in Canada (DM-SCAN) Survey // Can J Diabetes. 2018. Vol. 42. No. 2. P. 130–137. DOI: 10.1016/j.jcjd.2017.01.005

120. ACCORD Study Group, Cushman W.C., Evans G.W., Byington R.P., et al. Effects of intensive blood-pressure control in type 2 diabetes mellitus // N Engl J Med. 2010. Vol. 362. No. 17. P. 1575–1585. DOI: 10.1056/NEJMoa1001286

121. Solomon S.D., Chew E., Duh E.J., et al. Diabetic Retinopathy: A Position Statement by American Diabetes Association // Diabetes Care. 2017. Vol. 40. No. 3. P. 412-418. DOI: 10.2337/dc16-2641

122. Canadian Ophthalmological Society Diabetic Retinopathy Clinical Practice Guideline Expert Committee, Hooper P., Boucher M.C., Cruess A., et al. Canadian Ophthalmological Society evidence-based clinical practice guidelines for the management of diabetic retinopathy – executive summary // Can J Ophthalmol. 2012. Vol. 47. No. 2. P. 91-96. DOI: 10.1016/j.jcjo.2012.01.022

Приложение А1. Состав рабочей группы по разработке и пересмотру клинических рекомендаций

1. **Астахов Ю.С.,** руководитель группы, д.м.н., профессор кафедры офтальмологии с клиникой ФБГОУ ВО «Первый Санкт-Петербургский государственный медицинский университет им. акад. И.П. Павлова», Вице-президент ООО «Ассоциация врачей-офтальмологов»;
2. **Нероев В.В.,** д.м.н., академик РАН, директор ФГБУ «Национальный медицинский исследовательский центр глазных болезней им. Гельмгольца» Министерства здравоохранения Российской Федерации, Заслуженный врач Российской Федерации, Заслуженный деятель науки Российской Федерации, Президент ООО «Ассоциация врачей-офтальмологов»;
3. **Шестакова М.В**., со-руководитель группы, д.м.н., академик РАН, заместитель директора ФГБУ «Национальный медицинский исследовательский центр

эндокринологии им. академика И.И.Дедова» Министерства здравоохранения Российской Федерации, Заслуженный деятель науки Российской Федерации, ученый секретарь «Российской ассоциации эндокринологов»;

4. **Зайцева О.В.,** к.м.н., заместитель директора по организационно-методической работе ФГБУ «Национальный медицинский исследовательский центр глазных болезней им. Гельмгольца» Министерства здравоохранения Российской Федерации, ведущий научный сотрудник, исполнительный директор ООО «Ассоциация врачей-офтальмологов»;
5. **Охоцимская Т.Д**., к.м.н., врач ФГБУ «Национальный медицинский исследовательский центр глазных болезней им. Гельмгольца» Министерства здравоохранения Российской Федерации, член ООО «Ассоциация врачей-офтальмологов»;
6. **Рябина М.В**., к.м.н., старший научный сотрудник ФГБУ «Национальный медицинский исследовательский центр глазных болезней им. Гельмгольца» Министерства здравоохранения Российской Федерации, член ООО «Ассоциация врачей-офтальмологов».
7. **Шадричев Ф.Е**., к.м.н., заведующий офтальмологическим консультативно-диагностическим отделением Регионального эндокринологического центра СПб ГБУЗ «ГКДЦ №1», ассистент кафедры офтальмологии с клиникой имени профессора Ю.С.Астахова ФБГОУ ВО «Первый Санкт-Петербургский государственный медицинский университет им. акад. И.П. Павлова» Министерства здравоохранения Российской Федерации, член ООО «Ассоциация врачей-офтальмологов»;
8. **Григорьева Н.Н**., к.м.н., ассистент кафедры оториноларингологии и офтальмологии ФГБОУ ВО «Санкт-Петербургский государственный университет», член ООО «Ассоциация врачей-офтальмологов»;
9. **Корчуганова Е.А.**, д.м.н., заведующая отделением «Диабетической ретинопатии и офтальмохирургии» ФГБУ «Национальный медицинский исследовательский центр эндокринологии им. Академика И.И.Дедова» Министерства здравоохранения Российской Федерации, член «Российской ассоциации эндокринологов» и член ООО «Ассоциация врачей-офтальмологов»;
10. **Бессмертная Е.Г.,** к.м.н., в.н.с. отделения «Диабетической ретинопатии и офтальмохирургии» ФГБУ «Национальный медицинский исследовательский центр эндокринологии им. Академика И.И.Дедова» Министерства здравоохранения Российской Федерации;

11. **Кононенко И.В.,** к.м.н., врач-эндокринолог, доцент кафедры диабетологии и диетологии Института высшего и дополнительного образования ФГБУ «Национальный медицинский исследовательский центр эндокринологии им. академика И.И.Дедова» Министерства здравоохранения Российской Федерации, член «Российской ассоциации эндокринологов»;
12. **Шкляров Е.Б.,** к.м.н., врач-офтальмолог офтальмологического консультативно-диагностического отделения Регионального эндокринологического центра СПб ГБУЗ «ГКДЦ №1», член ООО «Ассоциация врачей-офтальмологов».

Конфликт интересов отсутствует.

Приложение А2. Методология разработки клинических рекомендаций

Целевая аудитория данных клинических рекомендаций:

- Врачи-офтальмологи;
- Врачи-эндокринологи;
- Врачи общей практики (семейные врачи).

Методы, использованные для сбора/селекции доказательств: поиск в электронных базах данных; анализ современных научных разработок по проблеме ДР и ДМО в России и за рубежом; обобщение практического опыта российских и зарубежных специалистов. Описание методов, использованных для сбора/селекции доказательств: доказательной базой для рекомендаций являются публикации, вошедшие в Кокрановская библиотеку, базы данных EMBASE и MEDLINE, а также монографии и статьи в ведущих специализированных рецензируемых отечественных медицинских журналах по данной тематике. Методы, использованные для оценки качества и силы доказательств: консенсус экспертов, оценка значимости в соответствии с рейтинговой схемой.

Таблица 1. Шкала оценки уровней достоверности доказательств (УДД) для методов диагностики (диагностических вмешательств)

УДД	Расшифровка
1	Систематические обзоры исследований с контролем референтным методом или систематический обзор рандомизированных клинических исследований с применением метаанализа
2	Отдельные исследования с контролем референтным методом или отдельные рандомизированные клинические исследования и систематические обзоры исследований любого дизайна, за исключением рандомизированных клинических исследований, с применением метаанализа
3	Исследования без последовательного контроля референтным методом или исследования с референтным методом, не являющимся независимым от

	исследуемого метода, или нерандомизированные сравнительные исследования, в том числе когортные исследования
4	Несравнительные исследования, описание клинического случая
5	Имеется лишь обоснование механизма действия или мнение экспертов

Таблица 2. Шкала оценки уровней достоверности доказательств (УДД) для методов профилактики, лечения, медицинской реабилитации, в том числе основанных на использовании природных лечебных факторов (профилактических, лечебных, реабилитационных вмешательств)

УДД	Расшифровка
1	Систематический обзор рандомизированных клинических исследований с применением метаанализа
2	Отдельные рандомизированные клинические исследований и систематические обзоры исследований любого дизайна, за исключением рандомизированных клинических исследований с применением метаанализа
3	Нерандомизированные сравнительные исследования, в т.ч. когортные исследования
4	Несравнительные исследования, описание клинического случая или серии случаев, исследования «случай-контроль»
5	Имеется лишь обоснование механизма действия вмешательства (доклинические исследования) или мнение экспертов

Таблица 3. Шкала оценки уровней убедительности рекомендаций (УУР) для методов профилактики, диагностики, лечения, медицинской реабилитации, в том числе основанных на использовании природных лечебных факторов (профилактических, диагностических, лечебных, реабилитационных вмешательств)

УУР	Расшифровка
A	Сильная рекомендация (все рассматриваемые критерии эффективности (исходы) являются важными, все исследования имеют высокое или удовлетворительное методологическое качество, их выводы по интересующим исходам являются согласованными)
B	Условная рекомендация (не все рассматриваемые критерии эффективности (исходы) являются важными, не все исследования имеют высокое или удовлетворительное методологическое качество и/или их выводы по интересующим исходам не являются согласованными)
C	Слабая рекомендация (отсутствие доказательств надлежащего качества (все рассматриваемые критерии эффективности (исходы) являются неважными, все исследования имеют низкое методологическое качество и их выводы по интересующим исходам не являются согласованными)

Порядок обновления клинических рекомендаций.

Механизм обновления клинических рекомендаций предусматривает их систематическую актуализацию – не реже чем один раз в три года, а также при появлении новых данных с позиции доказательной медицины по вопросам диагностики, лечения,

профилактики и реабилитации конкретных заболеваний, наличии обоснованных дополнений/замечаний к ранее утверждённым клиническим рекомендациям, но не чаще 1 раза в 6 месяцев.

Приложение А3. Справочные материалы, включая соответствие показаний к применению и противопоказаний, способов применения и доз лекарственных препаратов, инструкции по применению лекарственного препарата

1. Актуальные инструкции к лекарственным препаратам, упоминаемым в данных клинических рекомендациях, можно найти на сайте http://grls.rosminzdrav.ru
2. Международная классификация болезней, травм и состояний, влияющих на здоровье, 10-го пересмотра (МКБ-10). Всемирная организация здравоохранения.
3. Номенклатура медицинских услуг. Приказ Министерства здравоохранения РФ от 13 октября 2017 г. N 804н «Об утверждении номенклатуры медицинских услуг».
4. Приказ Министерства здравоохранения РФ от 02.05.23 № 205н «Об утверждении Номенклатуры должностей медицинских работников и фармацевтических работников» (ред. от 01.08.2014)
5. Распоряжение Правительства РФ от 12.10.2019 N 2406-р (ред. от 15.01.2025) «Об утверждении перечня жизненно необходимых и важнейших лекарственных препаратов, а также перечней лекарственных препаратов для медицинского применения и минимального ассортимента лекарственных препаратов, необходимых для оказания медицинской помощи»
6. Федеральный закон «Об основах охраны здоровья граждан в Российской Федерации» от 21.11.2011 № 323 ФЗ.
7. Порядок оказания медицинской помощи взрослому населению при заболеваниях глаза, его придаточного аппарата и орбиты. Приказ Министерства здравоохранения России от 24.10.25 № 633н «Об утверждении Порядка оказания медицинской помощи взрослому населению по профилю «офтальмологи».
8. Приказ Министерства здравоохранения РФ от 14 апреля 2025 г. № 203н «Об утверждении критериев оценки качества медицинской помощи».
9. Постановление Правительства РФ от 24.12.24 № 1940 «О Программе государственных гарантий бесплатного оказания гражданам медицинской помощи на 2025 год и на плановый период 2026 и 2027 годов».

10. Санитарно-эпидемиологические правила и нормативы СанПин 2.1.3678-20 «Санитарно-эпидемиологические требования к эксплуатации помещений, зданий, сооружений, оборудования и транспорта, а также условиям деятельности хозяйствующих субъектов, осуществляющих продажу товаров, выполнение работ или оказание услуг» (постановление Главного государственного санитарного врача РФ от 24.12.2020 г. №44).

11. Санитарно-эпидемиологические правила и нормативы СанПиН 3.3686-21 «Санитарно-эпидемиологические требования по профилактике инфекционных болезней» (постановление Главного государственного санитарного врача РФ от 28.01.2021 г. № 2).

12. Санитарно-эпидемиологические правила СанПин 3.1.5.2826-10 «Профилактика ВИЧ-инфекции» (постановление Главного государственного санитарного врача РФ от 11.01.2011 г. № 1).

13. До- и послетестовое консультирование как профилактика передачи ВИЧ: Методические рекомендации МР 3.1.5.0076/1-13.- М.: Федеральный центр гигиены и эпидемиологии Роспотребнадзора.- 2014.-26 с.

14. Приказ Минздрава России от 20.10.2020 № 1129н "Об утверждении Правил проведения обязательного медицинского освидетельствования на выявление вируса иммунодефицита человека (ВИЧ-инфекции)" (Зарегистрировано в Минюсте России 11.11.2020 N 60847)

15. Управление плановой госпитализацией в многопрофильной больнице. Методические рекомендации № 2001/144: (утв. Министерством здравоохранения РФ 09.11.2001).

Таблица 1. Основные диагностические критерии установления ДР и ДМО

Заболевание (состояние)	**Вариант диагностики**	**Критерии установления заболевания (состояния)**	
Диабетическая ретинопатия	Сбор анамнеза и жалоб	Часто отсутствие жалоб в течение продолжительного времени, несмотря на прогрессирование заболевания. Пациенты с ДР могут жаловаться на снижение остроты зрения, плавающие помутнения. При преретинальных и интравитреальных кровоизлияниях пациенты могут жаловаться на резкое снижение зрения, «пятно» или «сетку» перед глазами. При отслойке сетчатки - на снижение зрения и появление «завесы» в поле зрения.	
		Непролиферативная	Микроаневризмы, ретинальные

	Офтальмоскопия/ биомикроскопия глазного дна		кровоизлияния, «мягкие» («ватные») экссудаты
		Препролиферативная (тяжелая непролиферативная)	Диагностируется при наличии хотя бы одного из 3 признаков: - выраженные ИРМА хотя бы в одном квадранте; - венозные аномалии в 2-х и более квадрантах; - множественных ретинальные геморрагии в 4-х квадрантах глазного дна.
		Пролиферативная	Неоваскуляризация (и/или фиброзная пролиферация диска зрительного нерва и/или сетчатки, преретинальные и/или витреальные кровоизлияния, тракционная (или тракционно-регматогенная) отслойка сетчатки, неоваскулярная глаукома
Диабетический макулярный отек	Сбор анамнеза и жалоб	Часто отсутствие жалоб. Пациенты с ДМО могут отмечать искажения предметов (метаморфопсии), «пятно» перед взором. Снижение остроты зрения, как правило, постепенное.	
	Офтальмоскопия/ биомикроскопия глазного дна	ДМО без вовлечения центра макулярной зоны	Утолщение сетчатки (отек), не затрагивающее центральную зону диаметром в 1000 мкм
		ДМО с вовлечением центра макулярной зоны	Утолщение сетчатки (отек), затрагивающее центральную зону диаметром в 1000 мкм

Таблица 2. Критерии определения стадии диабетической ретинопатии ETDRS (1991)

Уровень по ETDRS	Стадия ретинопатии	Офтальмоскопическая картина
Непролиферативная диабетическая ретинопатия		
10	Нет ретинопатии	Микроаневризмы и другие изменения отсутствуют. Может быть расширение венул сетчатки.
14-35	Начальная	Незначительное количество микроаневризм и микрогеморрагий. Могут выявляться «твердые» и «мягкие» экссудаты.
43	Умеренная	Один из признаков: ○ умеренное количество микроаневризм и геморрагий; ○ умеренно выраженные интраретинальные микрососудистые аномалии в одном квадранте.
47	Выраженная	Оба признака 43 уровня или один из признаков: ○ множественные микроаневризмы и микрогеморрагии в двух-трех квадрантах; ○ умеренно-выраженные интраретинальные микрососудистые аномалии в одном-трех квадрантах; ○ четкообразность венул хотя бы в одном квадранте.

53	Тяжелая	Сочетание двух-трех признаков 47 уровня или один из признаков: ○ множественные микроаневризмы и микрогеморрагии во всех квадрантах; ○ выраженные интраретинальные микрососудистые аномалии хотя бы в одном квадранте; ○ четкообразность венул в двух и более квадрантах.
Пролиферативная диабетическая ретинопатия		
61	Начальная	Один из признаков: ○ фиброз на диске зрительного нерва или сетчатке без неоваскуляризации; ○ неоваскуляризация сетчатки меньше половины площади диска зрительного нерва.
65	Выраженная	Один из признаков: ○ неоваскуляризация сетчатки более половины площади диска зрительного нерва; ○ неоваскуляризация диска зрительного нерва менее трети его площади; ○ неоваскуляризация сетчатки менее половины площади ДЗН без неоваскуляризации диска зрительного нерва, но при наличии преретинальной или витреальной геморрагии площадью менее 1,5 диска зрительного нерва.
71	Тяжелая (высокого риска 1)	Один из признаков: ○ преретинальная или витреальная геморрагия площадью более 1,5 диска зрительного нерва; ○ преретинальная или витреальная геморрагия площадью менее 1,5 диска зрительного нерва в сочетании с неоваскуляризацией сетчатки более половины площади диска зрительного нерва; ○ преретинальная или витреальная геморрагия площадью менее 1,5 диска зрительного нерва в сочетании с неоваскуляризацией диска зрительного нерва менее трети его площади; ○ неоваскуляризация диска зрительного нерва более трети его площади.
75	Тяжелая (высокого риска 2)	Неоваскуляризация диска зрительного нерва более трети его площади и преретинальная или витреальная геморрагия площадью более 1,5 диска зрительного нерва
81-85	Далеко зашедшая	Один и более признаков: ○ невозможно оценить площадь неоваскуляризации; ○ глазное дно офтальмоскопируется частично или не офтальмоскопируется в заднем полюсе; ○ преретинальная или витреальная геморрагия в заднем полюсе площадью более 4 дисков зрительного нерва; ○ ретиношизис в макулярной зоне.
90	Градация невозможна	Глазное дно не офтальмоскопируется даже фрагментарно

Таблица 3. Критерии выбора тактики ведения пациентов с ДР и ДМО

Тяжесть поражения	**Тактика ведения**
Нет ДР	Специального лечения не требуется. Рекомендуется междисциплинарное ведение пациента, направленное на устранение факторов риска возникновения ДР и ДМО (нормализация уровня гликемии, артериального давления и

	показателей липидного обмена).
Легкая НПДР	Специального лечения не требуется. Рекомендуется междисциплинарное ведение пациента, направленное на устранение факторов риска прогрессирования ДР (нормализация уровня гликемии, артериального давления и показателей липидного обмена).
Умеренная НПДР	Специального лечения не требуется. Рекомендуется междисциплинарное ведение пациента, направленное на устранение факторов риска прогрессирования ДР (нормализация уровня гликемии, артериального давления и показателей липидного обмена).
Тяжелая НПДР	ПРЛК (относительное показание). Рекомендуется междисциплинарное ведение пациента, направленное на устранение факторов риска прогрессирования ДР (нормализация уровня гликемии, артериального давления и показателей липидного обмена).
ПДР	ПРЛК (1200-1500 ожогов при легкой ПДР, 1500-2000 ожогов при умеренной ПДР и 2000-3000 ожогов при тяжелой ПДР). Возможно интравитреальное введение средств, препятствующих новообразованию сосудов (ранибизумаба**). Рекомендуется междисциплинарное ведение пациента, направленное на устранение факторов риска прогрессирования ДР (нормализация уровня гликемии, артериального давления и показателей липидного обмена).
Тяжелая ПДР: **-** с регматогенной или тракционной отслойкой сетчатки; - с витреоретинальной тракцией у пациентов с активной неоваскуляризацией; - с непрозрачной витреальной геморрагией (не позволяющей в полном объеме выполнить ЛКС) у пациента, не получавшего раньше лазерного лечения; - с непрозрачной витреальной геморрагией и неоваскуляризацией переднего сегмента; - с непрозрачной витреальной геморрагией, сохраняющееся в течение более 2 месяцев;	Витрэктомия (при необходимости с предварительной ПРЛК и интравитреальным введением средств, препятствующих новообразованию сосудов) и/или ферментного препарата (проурокиназы**). Рекомендуется междисциплинарное ведение пациента, направленное на устранение факторов риска прогрессирования ДР (нормализация уровня гликемии, артериального давления и показателей липидного обмена).

- с ДМО и витреоретинальной тракцией	
Стабильная ПДР (после лечения)	Рекомендуется междисциплинарное ведение пациента, направленное на устранение факторов риска прогрессирования ДР (нормализация уровня гликемии, артериального давления и показателей липидного обмена). При появлении активной неоваскуляризации – дополнительная ЛКС и/или интравитреальное введение средств, препятствующих новообразованию сосудов.
ДМО без вовлечения центра	Фокальная или по типу «решетки» ЛКС. Рекомендуется междисциплинарное ведение пациента, направленное на устранение факторов риска прогрессирования ДМО (нормализация уровня гликемии, артериального давления и показателей липидного обмена).
ДМО с вовлечением центра	Интравитреальное введение средств, препятствующих новообразованию сосудов или кортикостероидов (дексаметазона** в виде имплантата интравитреального) без или в сочетании с ЛКС. Рекомендуется междисциплинарное ведение пациента, направленное на устранение факторов риска прогрессирования ДМО (нормализация уровня гликемии, артериального давления и показателей липидного обмена).

Приложение Б. Алгоритмы действий врача

Диабетическая ретинопатия

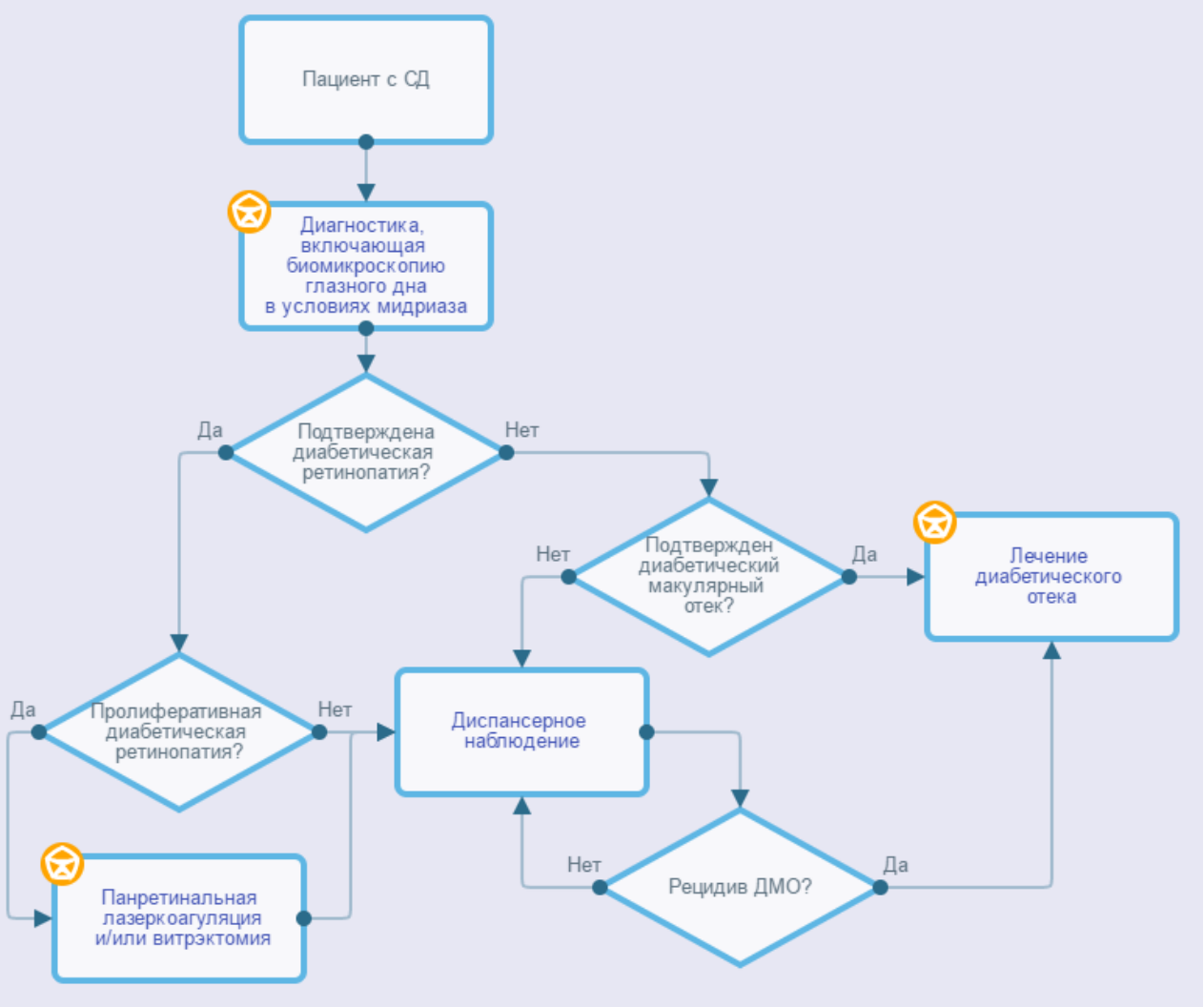

Диабетический макулярный отек

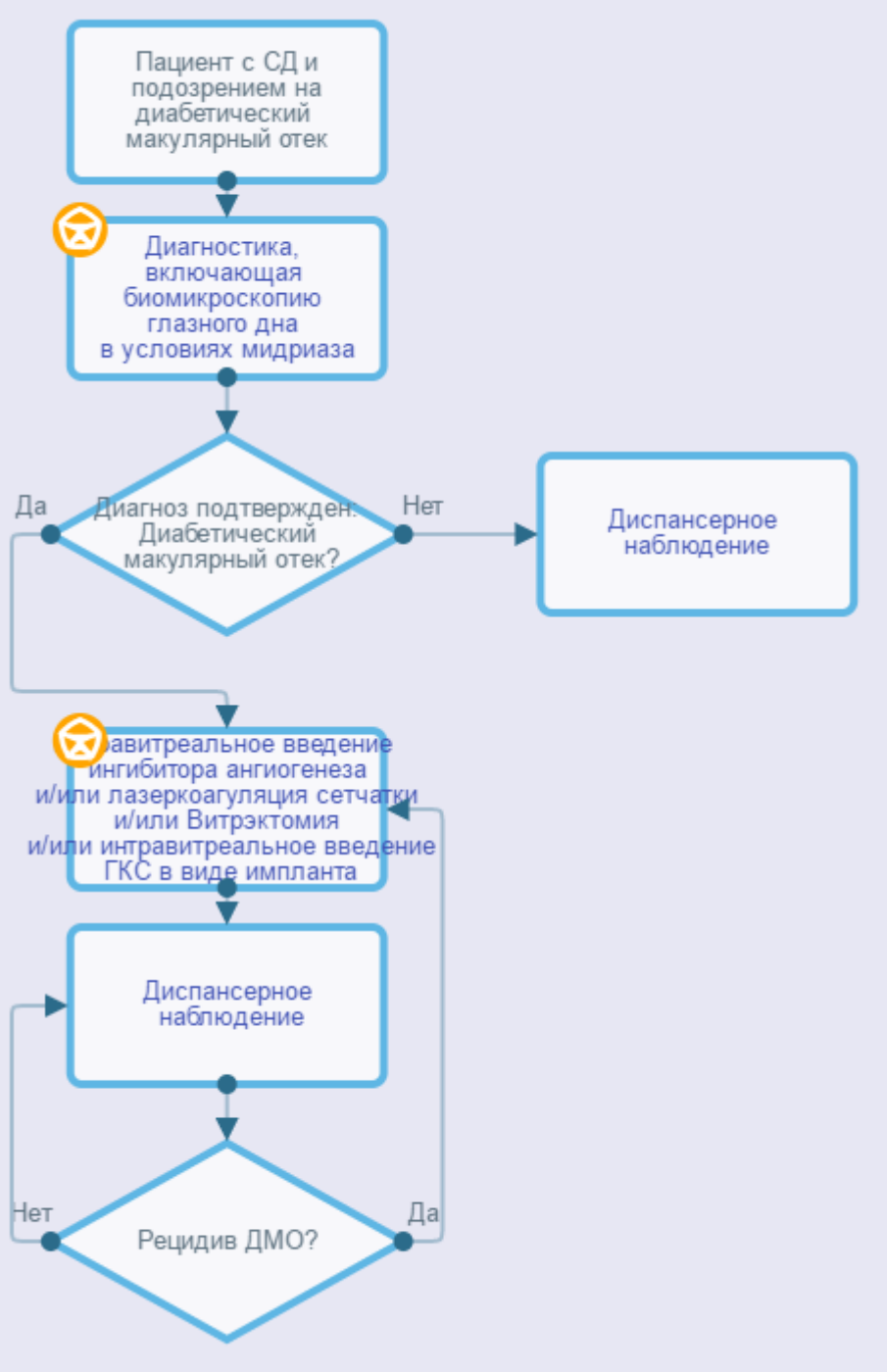

Приложение В. Информация для пациентов

С целью профилактики слепоты и слабовидения вследствие диабетических осложнений со стороны глаз необходимо соблюдать все назначения врача-эндокринолога, врача-терапевта с целью компенсации углеводного обмена, артериальной гипертензии, показателей липидного обмена.

Даже при отсутствии жалоб со стороны органа зрения каждый пациент с СД должен проходить осмотры врача-офтальмолога не реже 1 раз в год (в случае СД 1 типа – через 5

лет от дебюта заболевания). При появлении жалоб со стороны органа зрения требуется безотлагательное обращение к врача-офтальмологу.

В случае наличия диабетических изменений со стороны глаз следует соблюдать необходимую кратность обследования у врача-офтальмолога в зависимости от тяжести изменений, которая будет установлена врачом. При появлении новых жалоб со стороны органа зрения требуется безотлагательное обращение к врача-офтальмологу.

ДР долгое время может протекать бессимптомно. Эффективность лечения ДР зависит от своевременности ее начала, даже при отсутствии субъективных жалоб со стороны органа зрения.

Лазерное лечение, как правило, требует повторных сеансов лечения, кратность и объем которых устанавливает врач. Внутриглазные кровоизлияния, возникающие в процессе или после лазеркоагуляции, связаны с наличием СД, но не с проводимым лазерным лечением, и, возможно, потребуют дополнительной лазеркоагуляции сетчатки.

Интравитреальные инъекции лекарственных препаратов требуют регулярных осмотров у врача-офтальмолога и, как правило, повторных инъекций, кратность которых устанавливает врач. В случае появления симптомов, вероятно указывающих на воспаление (боль в глазу или увеличение неприятных ощущений в глазу, усиление покраснения глаза, усиление нечеткости или дальнейшее снижение зрения, увеличение светочувствительности, увеличение числа «летающих мушек» в поле зрения) в течение нескольких дней после инъекции, необходимо незамедлительно сообщить о них врачу.

Приложение Г1-ГN. Шкалы оценки, вопросники и другие оценочные инструменты состояния пациента, приведенные в клинических рекомендациях

Не используются.